

Catedra Odontologie, Parodontologie și Patologie Orală

USMF “Nicolae Testemițanu”

Compartimentul – “**Parodontologie**”

Anul universitar 2019- 2020

Prof. Dr. Sergiu CIOBANU

Afecțiunile parodonțiului marginal

În conformitate cu cerințele ale OMS afecțiunile parodonțiului sunt repartizate în 5 grupe de bază:

1. Gingivite;
2. Parodontite;
3. Parodontoza; ???
4. Parodontomele (afecțiuni tumorale și pseudotumorale);
5. Sindroame și simptoame, ce se reflectă în țesuturile parodonțiului, anterior această grupă era denumită ca afecțiuni ideopatrice (Papion-Lefevr, Ițenco-Cușing, Elers-Danlo, Cedric-Higași, Daun)

Afecțiunile parodonțiului

- La baza clasificărilor stă principiul clinico-morfologic, adică ce țesuturi ale complexului parodontal ce sunt implicate în procesul patologic (gingia, structurile periodonțiului, țesutul osos) și modificările patologice (proces inflamator, atrofie, hipertrofie, proces tumoral sau pseudo-tumoral).
- Oricare clasificare nu poate fi privită ca etalon, ci doar ca o schemă, care poate și trebuie completată cu date noi științifice, la necesitate de introdus noi forme nozologice.
- La capitolul “Gingivite” – “*gingivita atrofică sau descuamativă*” în realitate sunt simptome ale lichenului ruber plan.
- O discuție mai amplă necesită compartimentul “Parodontita”. Evaluarea cronică este caracteristică doar pentru forma tipică a parodontitei sau “*parodontita adultului*”

Modificările reflectă progresul cunoștințelor științifice, inclusiv înțelegerea noastră a bolilor parodontale și peri-implantitelor și a condițiilor care duc la evoluția BP. "La prima vedere, clasificarea poate părea complexă, dar este de fapt destul de pragmatică ..." Iain Chapple.

Există patru nivele de sănătate parodontală, în funcție de starea parodonțiului și de rezultatele relative ale tratamentului:

- Sănătate parodontală pristină/intactă, cu parodonțiu structural și neinflamat
- Sănătate parodontală clinică bine menținută, cu parodonțiu structural și clinic (intact)
- Stabilitatea bolii parodontale, cu un parodontium redus
- Remisiunea / controlul asupra bolii parodontale, cu un parodontium redus

CLASIFICAREA AFECȚIUNILOR PARODONTALE ȘI PERI-IMPLANTARE ȘI STĂRILOR DE SĂNĂTATE
ORALĂ (Amsterdam, 2018)

I. Sănătatea parodontală, Afecțiunile gingivale și alte stări. (Chapple, Mealey, et. al.2018 Consensus Rept; Trombelli et al.2018 Case definitions)

1. Sănătatea Parodontală și gingivală
2. Gingivitele induse de biofilmul dentar
3. Gingivitele ne-induse de biofilmul dentar

II. Parodontitele (Papapanou, Sanz et al. 2018, Consensus Rept, Jepsen, Caton et al. 2018 Consensus Rept, Tonetti, Greenwell, Kornman, 2018 Case Defintions)

1. Afecțiunile parodontale necrotice
2. Parodontitele
3. Manifestările sistemice în Parodontite

III. Alte stări ce afectează parodonțiul marginal. (Jepsen, Caton et al .2018 Consensus Rept, Papapanou, Sanz et al.2018 Consensus Rept)

1. Afecțiuni sistemice și stări ce afectează țesuturile parodontale de suport
2. Abcesele parodontale și leziunile endo-parodontale
3. Malformațiile mucogingivale și alte stări
4. Forțele ocluzale traumatice
5. Factorii determinați de poziția dentară și proteze

Afecțiunile Peri-Implantare și alte stări

I. Sănătate peri-implantară

II. Mucozită peri-implantară

III. Peri-implantită

IV. Deficiențe peri-implantare ale țesuturilor moi și dure

Afecțiunile parodonțiului marginal

Gingivita – inflamație ale gingiei fără interesarea (lezarea) joncțiunii dento-gingivale (epiteliale) și pot interesa în întregime sau parțial gingia. Aproximativ 80% din populația adultă suferă de gingivită cronică.

Clasificarea gingivitelor

după formă: – *catarală;*

- *ulceronecrotică;*

- *hipertrofică;*

- *descuamativă/atrofică*

după decurgerea clinică: - *gingivite acute;*

- *gingivite cronice;*

- *cronice în stadiul de acutizare;*

- *cronice în stadiul de remisiune*

după gradul de răspândire a procesului inflamator: - *localizată/generalizată*

Gingivostomatită – acest di-c se stabilește când este afectată gingia și alte zone ale mucoasei cavității bucale (obrazului, buzelor, etc.).

Papilita – inflamația papilelor interdentare (la 1,2,3, până la 4 papile).

Etiologia gingivitelor

Factorii locali:

- igiena insuficientă a cavității bucale (prezența plăcii bacteriene);
- prezența tartrului dentar;
- obturații defectuoase (în zona papilei interdentare);
- construcții protetice incorecte (iritații cu croșete);
- aparate ortodontice (activarea incorectă);
- șinele în caz de fracturi a oselor maxilare (dinților);
- înghesuiri de dinți, fixarea joasă (prea sus) a frenulelor buzelor;
- deprinderi vicioase (ținerea și mușcarea pixului);
- factori nocivi profesionali (cariere de piatră și cărbune, întreprinderi chimice, de panificație);
- substanțe chimice (benzina, lacuri, săruri ale metalelor grele);
- substanțe chimice iatrogene (pasta arsenicală – necroza papilei interdentare).

Etiologia gingivitelor

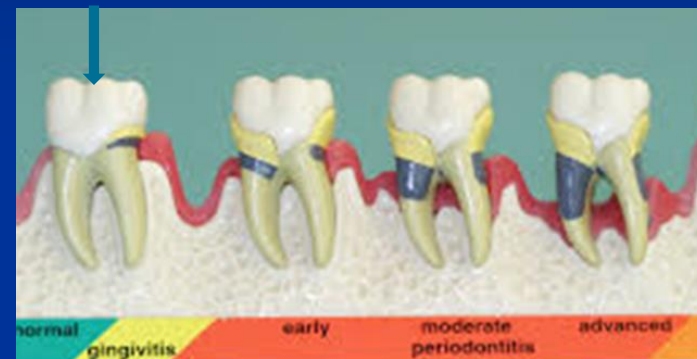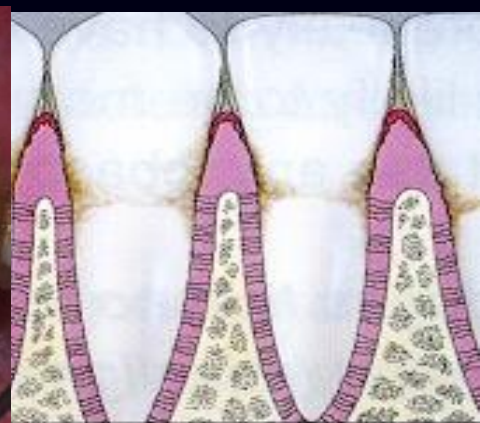
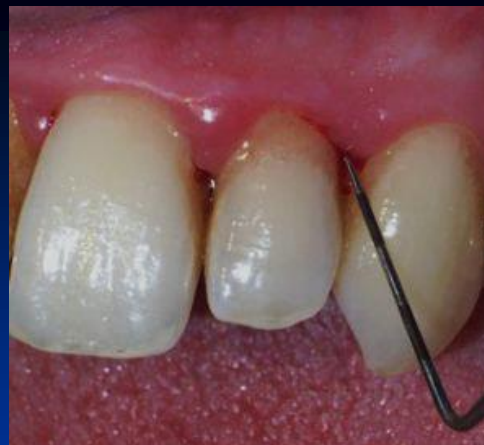Factorii generali – pe fundalul bolilor generale se declanșează formele grave de gingivite.

- boli ale sângelui (unul din simptomele precoce a leucozelor);
- afecțiunile sistemului cardio-vascular;
- afecțiunile sistemului gastro-intestinal (ulcere, gastrite, colite);
- boli ale sistemului endocrin (diabetul zaharat);
- Dereglări hormonale (gingivita juvenilă);
- intoxicații cu substanțe medicamentoase (definipina – în tratamentul epilepsiei);
- intoxicații cu metale grele (mercur, plumb, bismut, etc.);
- Iradieri cu razele X;
- boli infecțioase;
- la fumători, alcoolici și narcomani.

GINGIVITA CATARALĂ

Conform datelor OMS, 80% copii din lume suferă de gingivită.

Gingivita catarală acută – mai frecvent se întâlnește la copii cu boli respiratorii acute (virotice), care după un tratament adecvat, gingivita dispare fără a lăsa complicații.



Tabloul clinic:

Acuze – durere, senzații de usturime în mucoasa gingivală, apare desinestător și se intensifică în timpul alimentației (fierbinte, acru, sărat), edem gingival, sângerări în timpul alimentației și periajului, miros fetid.

Obiectiv – vârful papilelor sau a marginii gingivale, sau toată gingia edemațiată, hiperemiată, laxă, sângerează la atingere, ușoară mobilitate dentară din cauza edemului sistemului ligamentar superficial, creșterea profunzimii șanțului gingival. Este un proces reversibil – dacă se intervine cu un tratament adecvat.

Diagnosticul – în baza datelor subiective și obiective

Tratamentul

1. **Înlăturarea factorilor iritanți locali;**
2. **Instruirea igienizării corecte a cavității bucale;**
3. **Recomandări în alegerea corectă a produselor de igienizare;**
4. **Periajul dentar profesional;**
5. **Folosirea sol. de clorhexidină 0,06% pentru băi bucale pe perioada instructajului de igienizare corectă (7-10 zile), a câte 3 min. după periaj – dimineața și seara pentru inactivarea plăcii bacteriene;**
6. **Irigații abundente cu soluții antiseptice (stomatidină, hexoral, trahisan, etc.);**
7. **Controlul igienei cavității bucale de efectuat peste 5; 10; 20 zile. Dacă hiperemia se menține – *preparate antiinflamatorii*: 5% unguent butadion, 3% unguent acetilsalicilic, sub formă de aplicații – 10-15 min. (instilații (30-40 min). Instilații și aplicații cu gel Levo-BioR, Izofual, MetrogilDenta, Metiluracil unguent (în caz de sângerări), etc.**

Gingivita catarală cronică – apare pe locul unde persistă mult timp elementul iritant cronic (inclusiv și gingivita catarală acută de la 1 până la 7-14 zile).

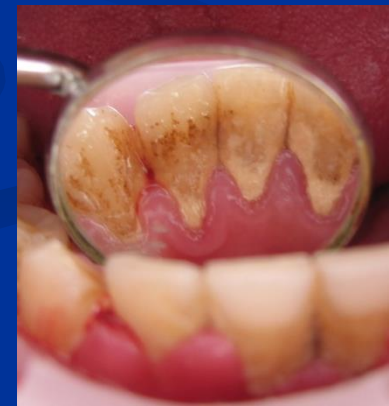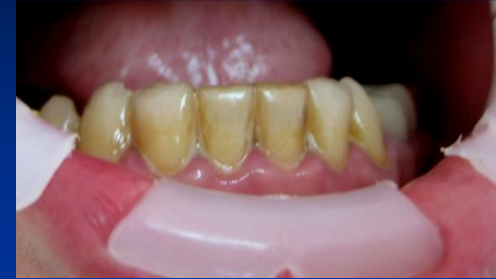Tabloul clinic

Acuze – pot lipsi;

- prurit, usturime, disconfort;
- sângerări gingivale, îndeosebi la periaj, tăerea alimentelor dure (măr, morcov, pâine);
- miros fetid din cavitatea bucală, defect estetic.

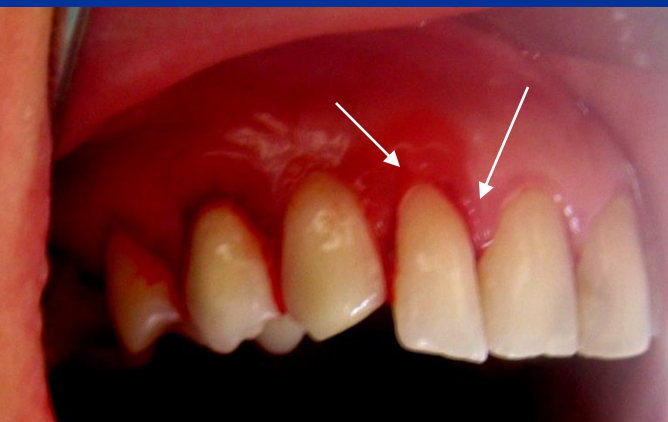Obiectiv – hiperemie gingivală cu nuanță cianotică;

- edem al papilelor și marginii gingivale, papilele rămân în creștere și nu se lipesc către suprafața dintelui;
- prezența pungii gingivale clinice;
- prezența depozitelor dentare (moi și dure);
- miros fetid din cavitatea bucală.

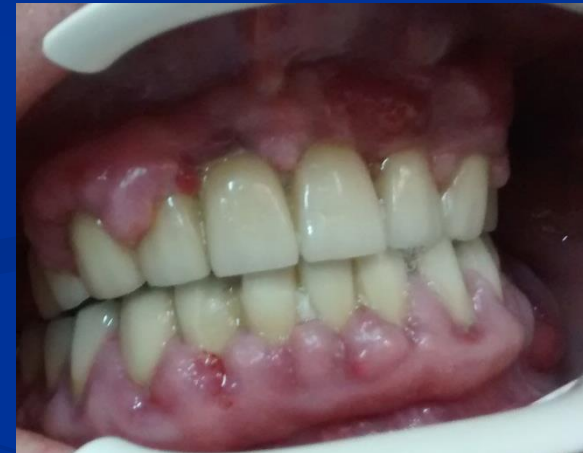

Diagnosticul diferențial

- **Cu gingivitele în bolile de sânge** (leucoze), pe fondalul palid al vârfurilor papilelor, sângerări punctiforme (neapărat se indică analiza sângelui formula desfășurată);
- **Cu gingivita catarală acută;**
- **Cu parodontita marginală cronică și prezența gingivitei catarale;**
- **Cu gingivita hipertrofică (forma edemică), forma ușoară**

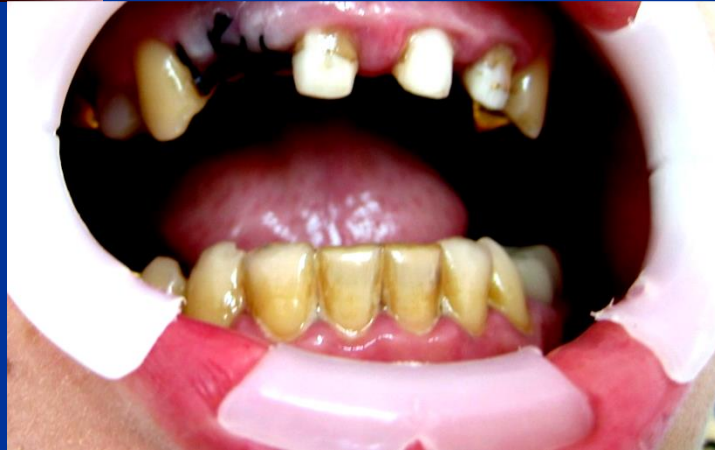

Gingivită catarală cronică



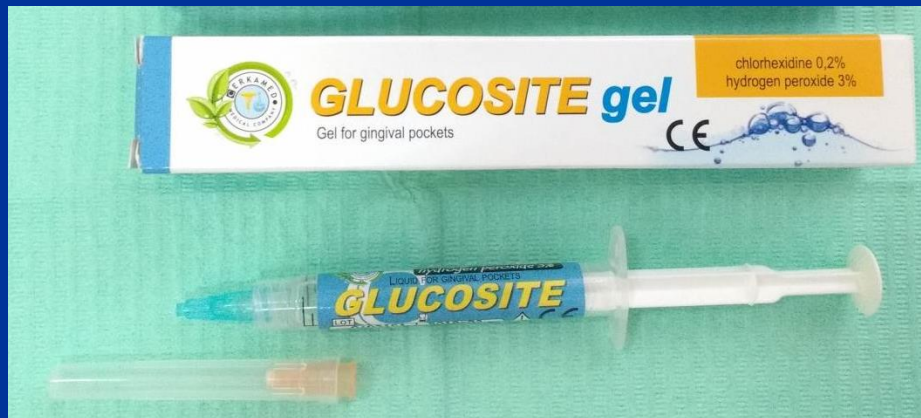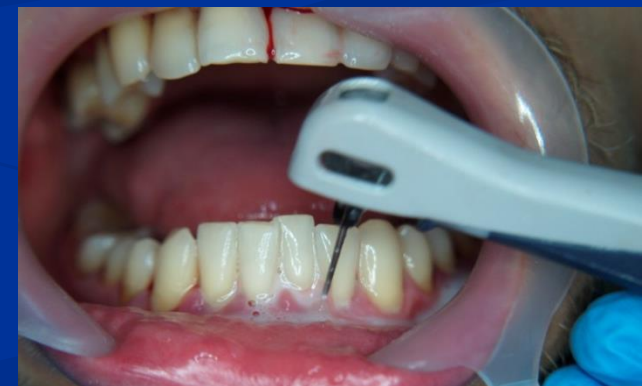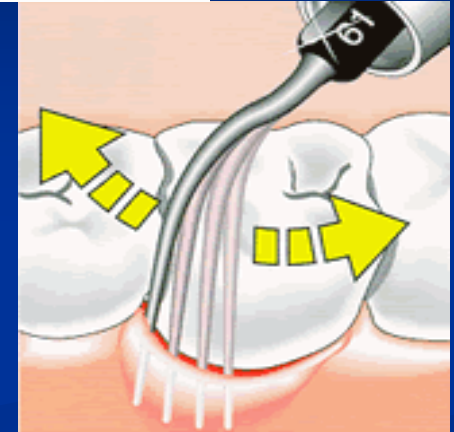
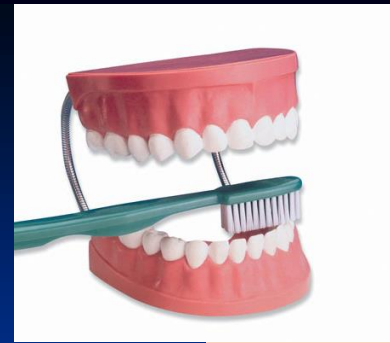Gingivită hipertrofică

Gingivită catarală acută



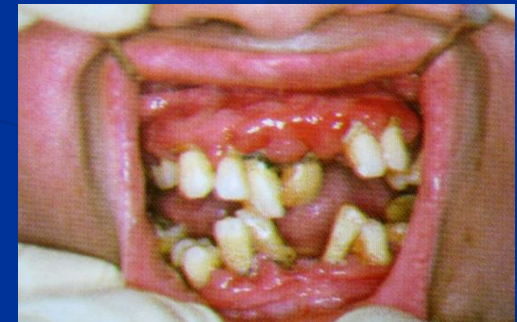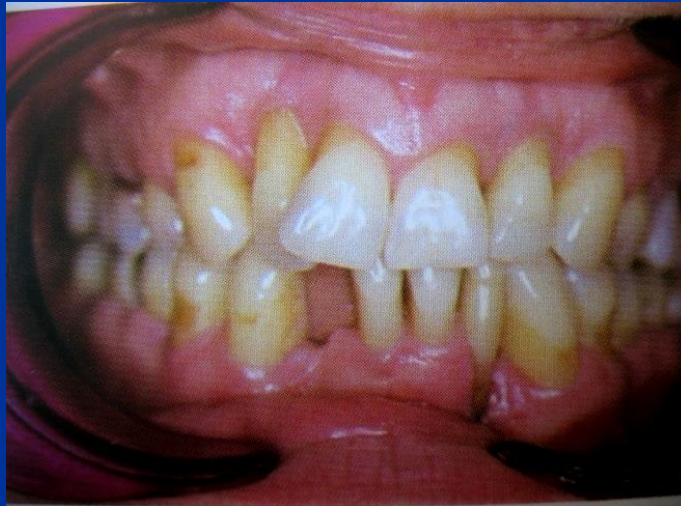Tratamentul gingivitei catarale cronice

- ✓ Înlăturarea factorilor cauzali (locali și generali);
- ✓ Irigații și clătături abundente cu soluții antiseptice (hlorhexidină 0,06%, hexoral, stomatidină, trahisan);
- ✓ Instilații și aplicații cu gel BioR MterogilDenta, Levovior etc.;
- ✓ Proceduri fizioterapice (hidroterapie, curenți diadinamici, vibromasaj, vacum-masaj – Kulajenco, decontaminarea șanțului gingival cu aparatul Vector, laser-ul), electroforeză cu aloe, vit. C, etc.



Profilaxia gingivitei catarale

- ❖ Educația sanitară/instruirea în viziunea igienizării cavității bucale;
- ❖ Alimentație rațională;
- ❖ Vizite periodice (profilactice) la medicul stomatolog;
- ❖ Mod sănătos de viață (factorii de risc, ce sporesc reținerea și acumularea de placă bacteriană, funcționarea normală a parodonțiului marginal):



Înlăturarea anomaliilor de mușcătură și de poziția a dinților

Gingivita ulceroasă

Apare mai rar în raport cu gingivita catarală cronică (8-12%) la persoane tinere (18-25 ani).

Predomină fenomenul distructiv al gingiei, cu debut rapid, dureri pronunțate în cavitatea bucală, gingivoragii, și dereglări a stării generale (febră, indispoziție, etc).

Morfologic:

-Defecte ulceroase la suprafața gingiei;

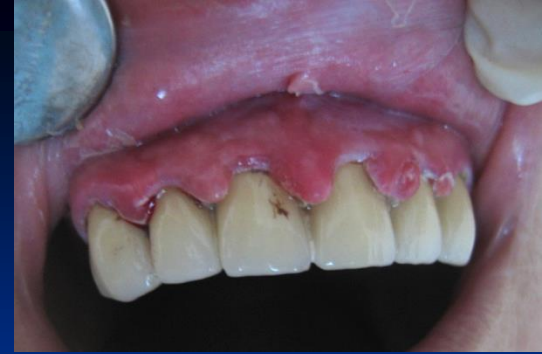-Fenomenul de acantoză (tumefierea celulelor stratului malpighian);

-Modificări vasculare – plasmoragia, creșterea numărului de capilare cu mărirea lumenului, în deosebi a sistemului venos;

-Fibrele de collagen sunt distruse, predomină infiltrația liucocitară (PMN) în toate zonele – subepitelial, în epiteliu, în zona șanțului gingival și în zonele profunde ale papilei gingivale

Din punct de vedere clinic cât și morfologic, **gingivita ulceroasă** este reprezentată de o inflamație acută gravă cu infiltrație leucocitară pronunțată și modificări severe ale vaselor sangvine cu fenomenul de stază și permeabilitate sporită

Gingivită hipertrofică – proces inflamator preponderent cu elemente proliferative



Etiologie:

- Dereglări hormonale (pe prim plan), în legătură cu aceasta unii autori evidențiază forme desinestătătoare (de pubertate și de sarcină);
- Dereglări în dezvoltarea sistemului stomato-gnat (patologia mușcăturii – adâncă, îngrămădire de dinți, anomalii de poziție);
- Acțiunea nocivă a unor medicamente (hidantoina, difinina);
- Avitamineze (vit. C), boli sangvine;
- Trauma mecanică cronică (marginile ascuțite ale dinților cu defecte, marginile suspendare ale obturațiilor, croșetele protezelor, aparate ortodontice);
- Prezența în trecut a gingivitei catarale cronice.

Clasificarea gingivitei hipertrofice

Sunt evidențiate două forme:

Edematoasă (localizată și generalizată);

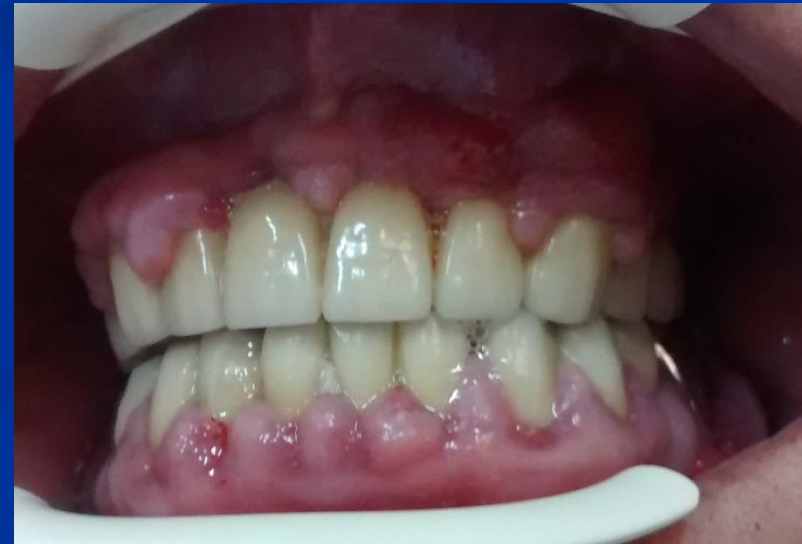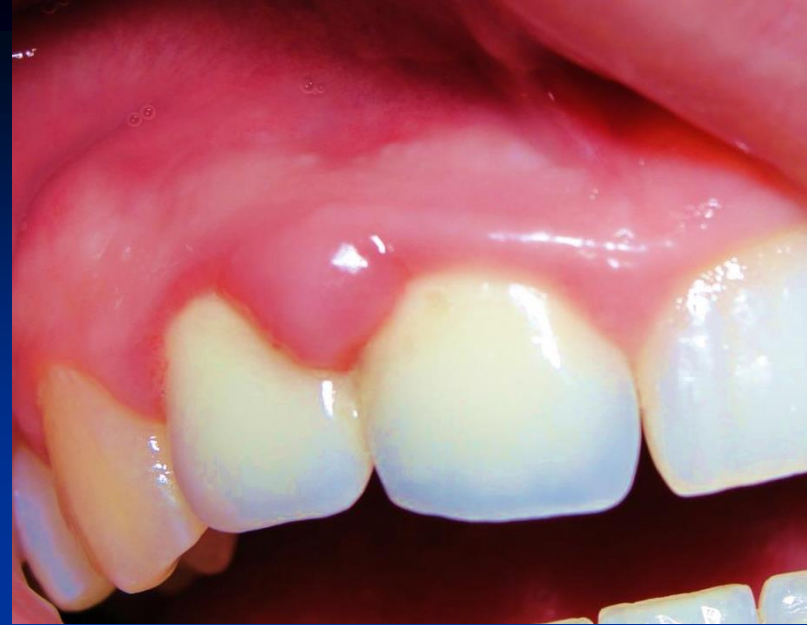- *Fibroasă* (localizată și generalizată);

După gravitatea procesului:

- stadiul ușor, hipertrofie gingivală până la 1/3 din înălțimea coroanei;

- stadiul mediu, până la 1/2 din înălțimea coroanei dentare;

- stadiul grav, mai mult de 1/2, sau în totalitate coroana dintară este acoperită de gingie.

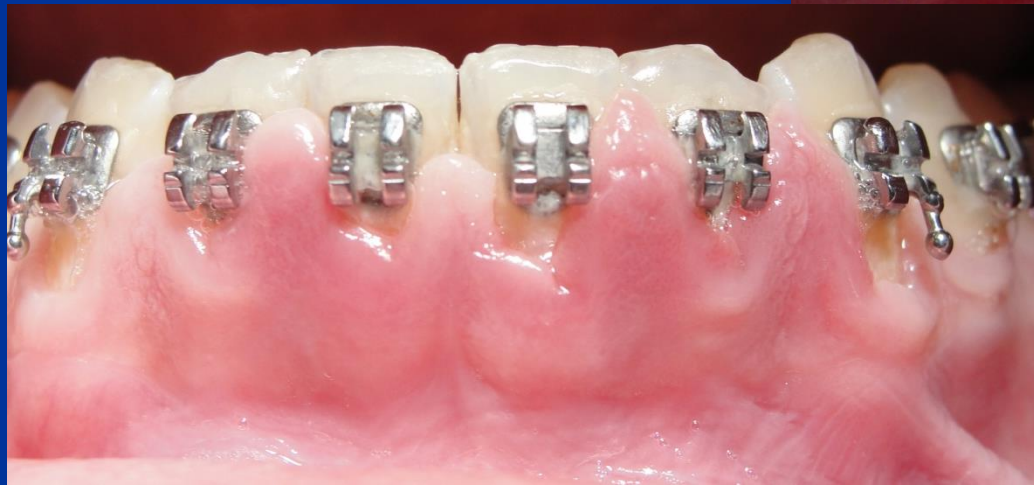
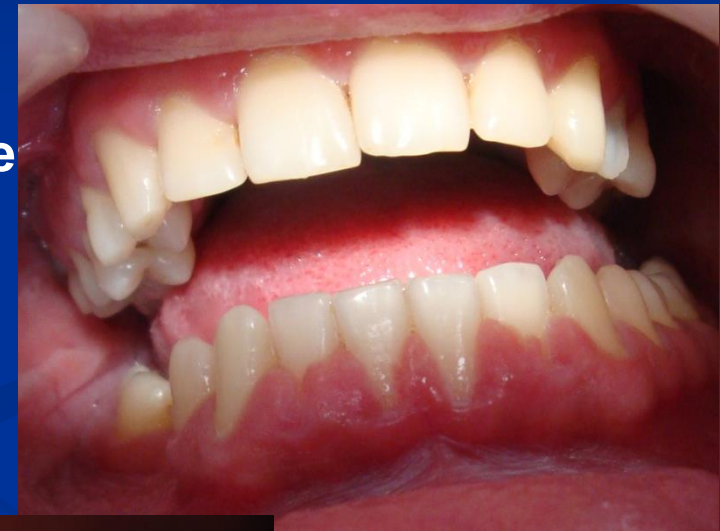
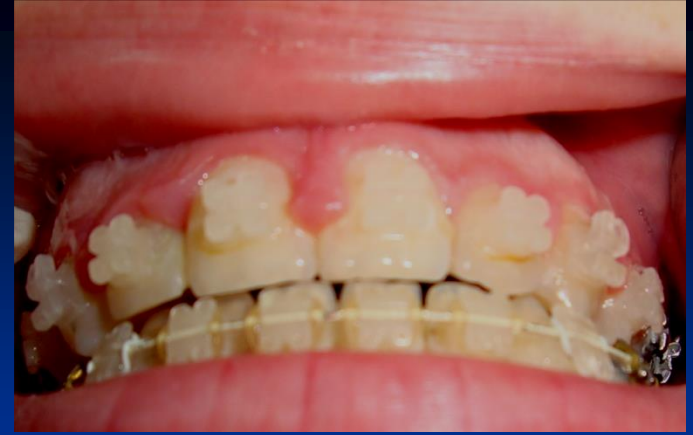Morfologia gingivitei hipertrofice

- Vegetația și creșterea accentuată a epitelului;
- Distrofia vacuolizată a citoplasmei stratului spinos;
- dereglarea procesului de descuamare;
- Repartizarea neuniformă a glicogenului (indică la dereglarea proceselor metabolice);
- Edemațierea țesutului conjunctiv subepitelial;
- Ffibrele din colagen sunt dezmembrate (din cauza edemului);
- Crește numărul de vase sanguine, sunt dilatate și pline cu sânge;
- Infiltrația țesuturilor cu celule plasmatică și limfoidale;
- Elemente de scleroză sub-epitelială;
- Infiltrație leucocitară printre celulele epiteliale;
- Activizarea tuturor fermeților în vasele sangvine și zonei de creștere.

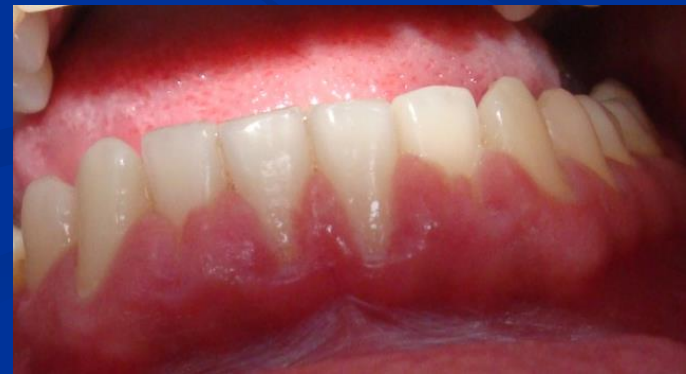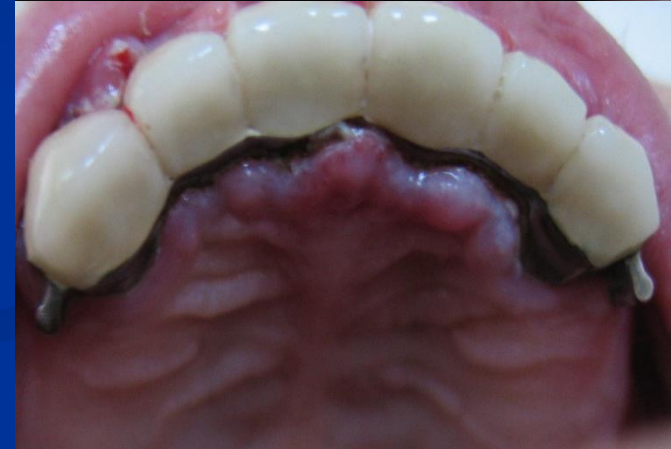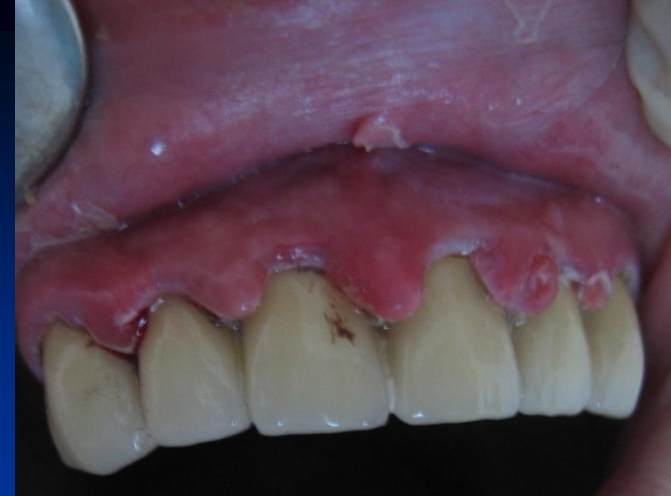Forma edematoasă

- Sângerare gingivală, rar durei în timpul alimentației;
- Prurit, dereglarea actului masticator;
- Miros fetid din cavitatea bucală;
- Pungi gingivale false cu eliminări exsudative din ele;
- Joncțiunea epitelială nu este afectată;
- Depozite dentare moi în abundență (pigmentate).



Forma fibroasă – evoluează benign și se caracterizează prin:

- gingie hiperplazică cu aspect bulbar;
- senzație de consistență densă la palpare;
- lipsa sângerărilor și durerii;
- culoare roz-pală, uneori cu ten cenușiu sau roșu;
- pacienții de regulă nu prezintă acuze (numai forma neobișnuită a gingiei), adică dereglări estetice;
- ✓ **Pentru stadiul ușor**
 - papilele inter-dentare de culoare normală sau puțin palide, alipite bie de dinte (hipertrofiat pe 1/3 din înălțimea coroanei);
 - nu sângerează;
 - punji gingivale (false) nu sunt profunde și fără eliminări;
- ✓ **Pentru gradul mediu și grav** (dacă procesul este generalizat), sunt caracteristice:
 - hipertrofie gingivală – 1/2-2/3 din înălțimea coroanei dentare.



Gingivita de sarcină

- Apare în unele cazuri (la a III-a lună de sarcină) și poartă un caracter subacut sau acut;
- Sarcina propriu-zis nu provoacă gingivita hipertrofică, dar poate influența prin modificările hormonale o reacție locală a țesuturilor parodontale la acțiunea plăcii bacteriene;
- Gingivita hipertrofică de sarcină variază de la 50% (LOE) la 100% (MAER, ORBAN)

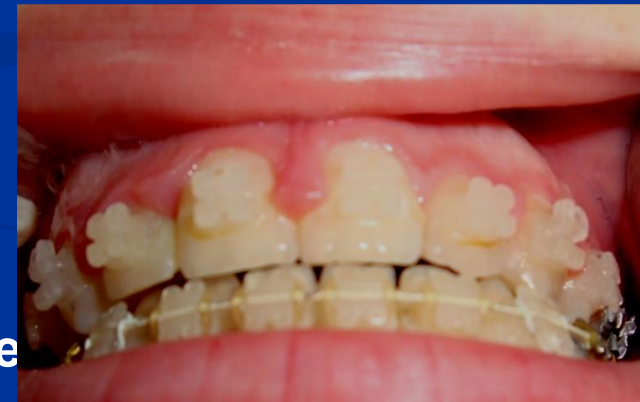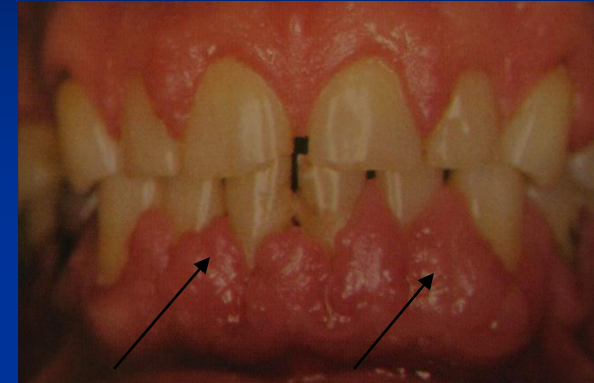
Manifestări clinice în gingivita de sarcină

- Hipertrofie și sângerare gingivală;
- Gingia este netedă, de consistență moale, ușor se decolează de la suprafața dintelui;
- Mai frecvent hipertrofia este localizată la nivelul papilelor inter-dentare;
- Gingia este de culoare roșu-aprins, lucioasă până la roșu-violet;
- Gingia sângerează la cea mai mică atingere;
- Dureri apar numai odată cu alipirea infecției acute;
- Semnele clinice se accentuează de la luna a II-III, atingând apogeul către luna a VIII și decad către luna a IX de sarcină

Diagnosticul gingivitei hipertrofice poate fi stabilit ușor, pre cum și depistarea factorilor etiologici (patologia mușcăturii și modificări hormonale).

Diagnosticul diferențial

- **Cu fibromatoza gingivală** (hipercresștere gingivală în zona unor papile separate, formațiune benignă);
- Hiperplazie gingivală în leucoze – **leucemie** (5% cazuri concomitent cu mărirea în volum a amigdalelor);
- **Epulisul** (formațiune benignă localizată în zona frontală a procesului alveolar, poate provoca o osteoporoză a țestului osos);
- **Hipercresștere gingivală în PMC** (marginii ascuțite ale dinților, lipsa punctului de contact, prezența pungii parodontale.



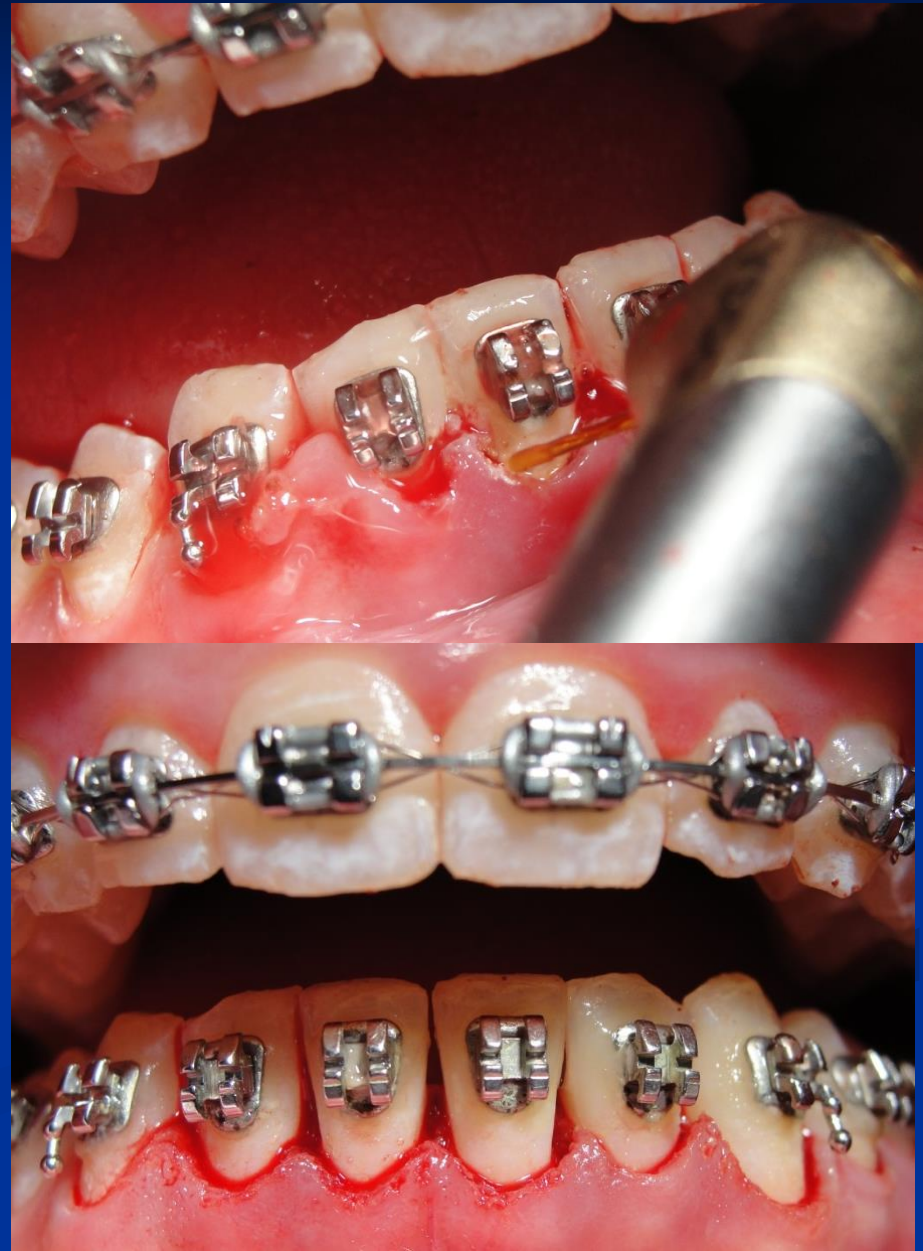Tratamentul gingivitei hipertrofice

- Principiul de bază este depistarea factorului etiologic principal și acțiunea asupra focarului de proliferare;
- Înlăturarea și controlul asupra plăcii bacteriene și a tartrului dentar;
- Instruirea în igienizarea cavității bucale și controlul asupra plăcii bacteriene (îndeosebi în forma edematoasă);
- Băițe bucale cu soluții din antiseptice (0,06% clorhexidină, hexoral, stomatidină);
- Preparate antiinflamatorii (5% unguent cu butadion, Metrogil Denta, BioR-gel, unguent cu heparină – aplicații pe gingie sau în componența unor paste curative), ce stimulează permeabilitatea vaselor sanguine;
- Fonoforez, hidromasaj, etc.

Tratamentul formei fibroase a GH

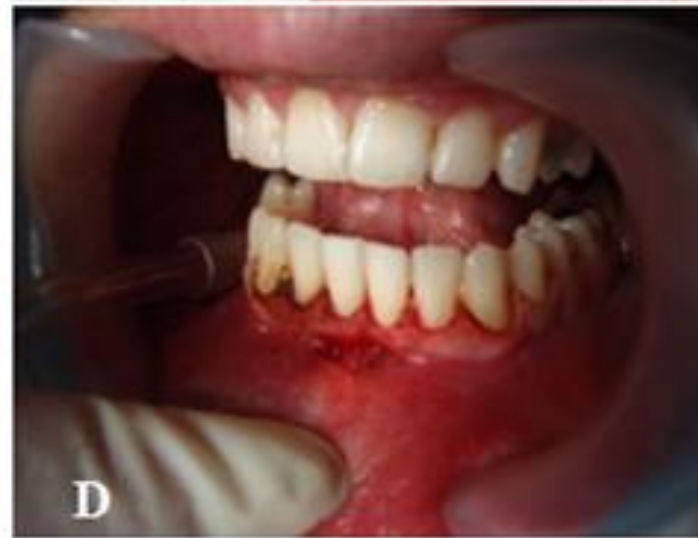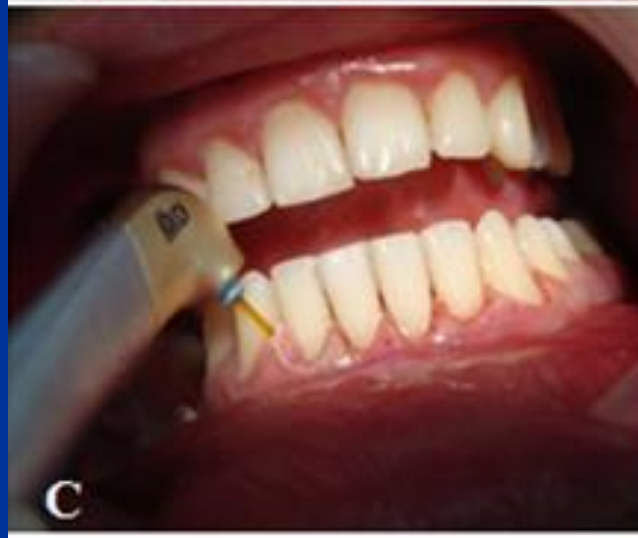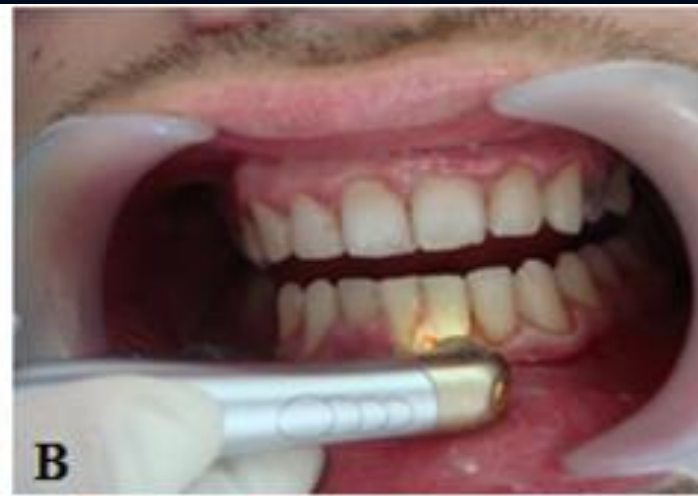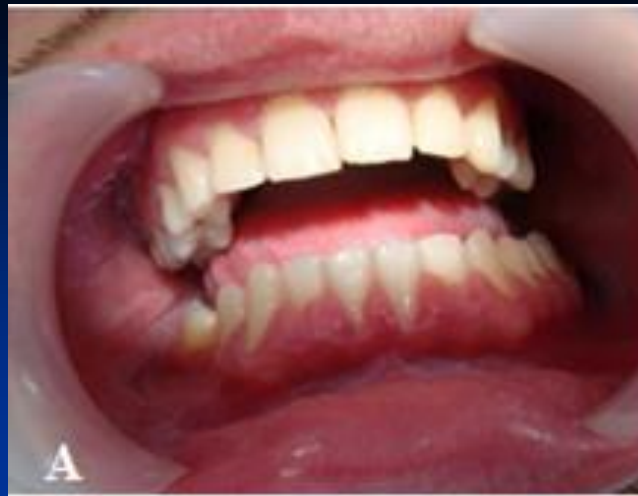- Tratament medicamentos (lidaza 64 UN cu trimecain – injecții în papilele hipertrofiate, câte 0,2-0,3 ml de 3-8 ori sau 45-60% glucoză, aplicații cu substanțe cauterizante – 20-30% rezorcină, 10-25% clorură de zinc, o acțiune ușoară cu vagotil, dimexid-25%, etc.);
- Fiziopceduri (masaj gingival, electrocoagulare, dorsanvalizare, elctroforeză cu heparină, gluconat de calciu);
- Tratament chirurgical (înlăturarea papilelor hipertrofiate – simplă gingivectomie);

În caz de gingivită de pubertate și de sarcină intervenții chirurgicale nu se efectuează NB !!!.



Caz clinic

Dc: Gingivită hipertrofică fibroasă.



A - situația clinică inițială; **B** - gingivectomia/gingivoplastia cu laserul Er,Cr:YSGG în zona dinților 32,33; **C** - gingivectomia/gingivoplastia în zona grupului dentar frontal la mandibulă; **D** - situație după gingivectomie cu plastic și frenulectomie/frenuloplastie.

Gingivită descuamativă

- Se caracterizează prin eritem (roșată) intensiv și detașarea epitelului cu dezgolirea suprafețelor erozive (nu sângerează, dar sunt foarte dureroase, sensibile către excitanții termici, chimici);
- Apare pe fundalul gingivitei hipertrofice (forma edematoasă);
- **Glicman** evidențiază trei grade de evaluare clinică:
 - **gradul I (ușor)** – pe suprafața vestibulară a gingiei (a papilelor interdentare) apar eriteme difuze pe un fundal ușor edemațiat, dureri și sângerări nu sunt. Suprafața orală nu este afectată;
 - **gradul II (mediu)** acuze-dureri, usturime, prezența petelor roșii pe gingie;
 - obiectiv – pete eritematoase masive, lucioase, netede, edematoase, sunt moi la palpare, dureroase, epiteliul descuamat ușor se detașează la masare.
 - **gradul III (grav)** acuze- dureri pronunțate în zonele cu eritem, prezența veziculelor, ulcerații pe gingie, îngreunarea alimentației, insomnie, etc.;;
 - obiectiv - înainte de apariția veziculelor apare prurit, sunt prezente zone eritematoase cu dezgolirea eroziunilor (sângerânde, foarte dureroase, de 2-3mm). Epitelizarea este foarte lentă.

Tratamentul gingivitei descuamative

- Aplicații cu preparate cheratoplastice;
- Preparate antiinflamatorii

- Toate trei grade clinice ale gingivitei descuamative sunt ciclice: apariție rapidă, apariția eritemelor, veziculelor, eroziunilor, diminuarea (poate fără tratament), perioada de remisiune (1-2 ani), după care ciclul se repetă;

Pronosticul – poate trece în:

- penfigusul vulgar;
- lichenul roșu plan;
- penfiguoid

Parodontita și parodontoza, noțiune. Gradul de morbiditate, etiologie și patogenie, concepție modernă. Rolul factorilor locali și generali. Aspecte imunologice.

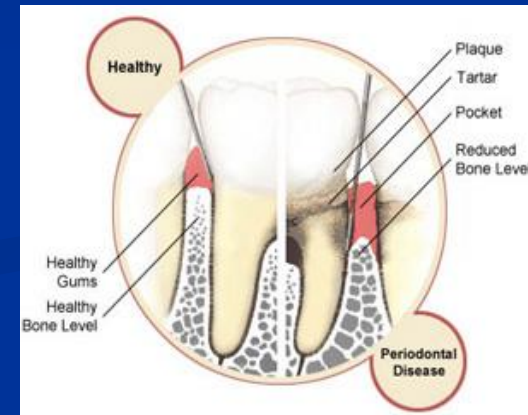
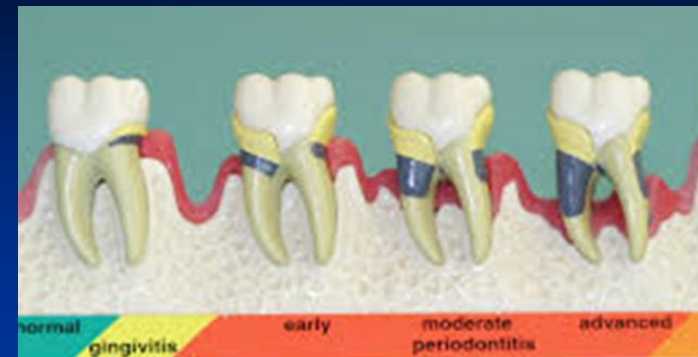- Parodontita marginală este un proces inflamator cu lezarea aparatului ligamentar periodontal și a țesutului osos;

- La baza morfogenezei bolii sunt procesele exudativo-alterative cu elemente de distrucție pronunțată a osului alveolar;

- Afecțiunile parodonțiului marginal sunt cunoscute din antichitate, dar odată cu dezvoltarea civilizației, răspândirea acestei afecțiuni brusc crește și la ziua de astăzi atinge aproximativ 100% (95-98%) la populația adultă;

- În prezent se observă o tendință de răspândire a formelor agresive de parodontită marginală;

- Analiza epidemiologică efectuată în trei grupe de vârstă (28-30, 30-44, și peste 60 ani), au arătat că la tineri 29-44 ani) numai 4-5% au parodonțiu clinic sănătos și mențin o igienă bună a cavității bucale (Джамилева Т.,1999, 2009).



Etiologia

❖ Afecțiunile parodonțiului se pot dezvolta sub acțiunea factorilor **locali și generali**, dar și combinarea lor pe fondalul **scăderii reactivității organismului**. În ultimul timp o deosebită importanță se acordă factorilor etiologici locali și anume plăcii bacteriene;

- Elementul primordial către studierea etiologiei afecțiunilor parodonțiului marginal sunt expuse în trei grupe de factori etiologici:

1. Starea produselor metabolice în placa bacteriană și în tartrul dentar;

2. Factorii de la nivelul cavității bucale capabili să sporească sau să slăbească potențialul patogen al microorganismelor și produselor lor metabolice;

3. Factorii generali ce reglează procesele metabolice a țesuturilor gazdă (cavității bucale), de care și depinde reacția de răspuns la acțiunea patogenică a microorganismelor;

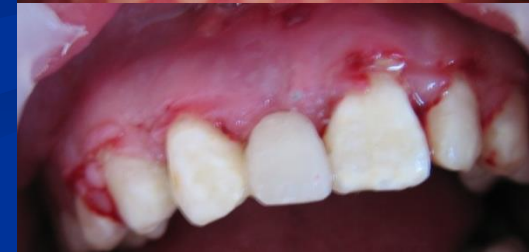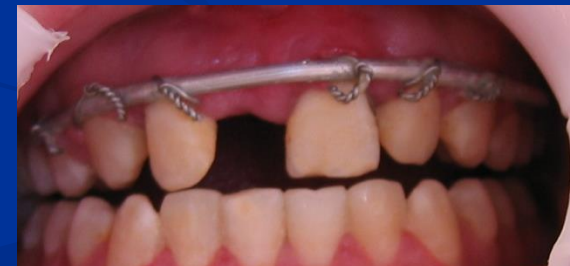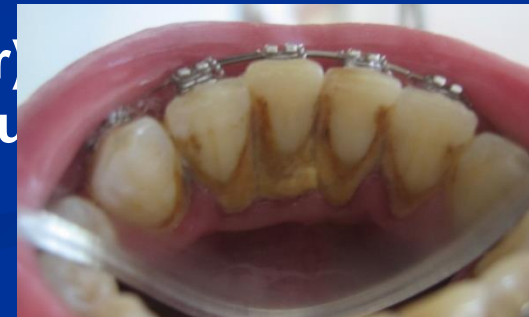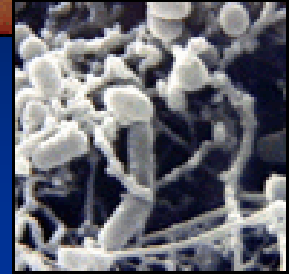
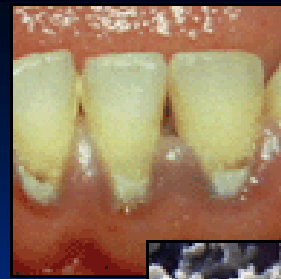- În parodontologie o importanță prioritară o are 4 noțiuni:

✓ din depozite dentare nemineralizate (placa bacteriană și depozitele dentare moi, adică substanța albă);

✓ din cele mineralizate (tartru dentar supra- și subgingival).

Factorii locali:

- Igiena insuficientă a cavității bucale (prezența plăcii bacteriene);
- Prezența tartrului dentar;
- Obturații defectuoase (în zona papilei inter-dentare);
- Construcții protetice incorecte (iritații cu croșete);
- Aparate ortodontice (activarea incorectă);
- Șinele în caz de fracturi a oaselor maxilare (dinților);
- Înghesuiri de dinți, fixarea joasă (prea sus) a frenului buzelor;
- Deprinderi vicioase (ținerea și mușcarea pixului);
- Factori nocivi profesionali (cariere de piatră și cărbune, întreprinderi chimice, de panificație);
- Substanțe chimice (benzina, lacuri, săruri ale metalelor grele);
- Substanțe chimice iatrogene (pasta arsenicală – necroza papilei inter-dentare).



Factorii generali

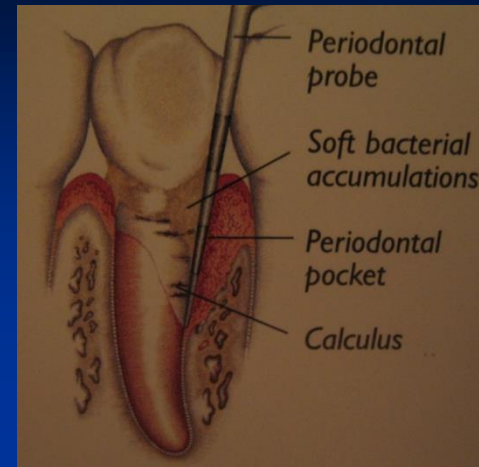
- Boli ale sângelui (unul din simptomele precoce a leucozelor);
- Afecțiunile sistemului cardio-vascular;
- Afecțiunile sistemului gastrointestinal (ulcere, gastrite, colite);
- Boli ale sistemului endocrin (diabetul zaharat);
- Dereglări hormonale (gingivita juvenilă);
- Intoxicații cu substanțe medicamentoase (definina – în tratamentul epilepsiei);
- Intoxicații cu metale grele (mercur, plumb, bismut, etc.);
- Iradierii cu razele X;
- Boli infecțioase;
- La fumători (alcoolici și narcomani).

Clasficarea parodontitei marginale

- **După decurgerea procesului:** cronică, agresivă;
- **Fazele procesului:** acutizare (absedare), remisiune;
- **Gravitatea procesului** – *se determină după tabloul clinico-radiografic:*
 - ✓ gradul ușor – pungi parodontale până la 4 mm.;
 - ✓ gradul mediu – pungi parodontale de la 4 mm. până la 6 mm.
 - ✓ gradul grav – profunzimea pungilor parodontale peste 6 mm.;
- **Răspândirea procesului:** localizat, generalizat.

În general PM se caracterizează prin prezența a trei semne patognomice:

- inflamație;
- alveoliză;
- prezența pungilor parodontale.

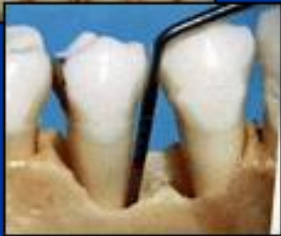
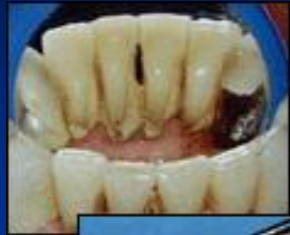
- **Inflamația** – este o continuare a celei gingivale și depinde de stadiul de evoluție, de morfologia parodonțiului, de grosimea și calitatea țesutului gingival;
- **Alveoliza** – reprezintă distrugerea osului alveolar ca urmare a acțiunii diferitelor enzime bacteriene și lizozomale, fiind unul din simptomele caracteristice bolii parodontale;
- **Punga parodontală** – rezultă din aprofundarea patologică a șanțului gingivodentar prin migrarea epiteliului de joncțiune în direcție apicală;

Clasificarea pungilor parodontale:

În raport cu dintele pot fi:

- simple – când interesează o față a dintelui;
- compuse – când afectează două și mai multe fețe;
- complexe – când afectează mai multe fețe având un traect sinusos;
- interradiculare – dacă pătrund între rădăcinile unui pluriradicular.



În raport cu creasta osoasă pot fi:

- pungi supraosoase – au fundul deasupra crestei osoase adiacente;
- pungi infraosoase – fundul pungii e situat spre apical, sub nivelul osului adiacent.

Părțile componente ale pungilor parodontale:

- un perete dur;
- un perete moale;
- fundul pungii;
- conținutul pungii.

- **Peretele dur** – reprezentat prin cementul radicular, care poate fi demineralizat la suprafață, infiltrat cu produse bacteriene și acoperit cu placă și tartru;
- **Peretele moale** – format din gingie, ce este edemațiată infiltrată cu granulocite neutrofile, macrofagi, lilocite, plasmocite, anticorpi, vase sanguine neoformate, epiteliu hiperplaziat, uneori subțiat sau cu ulcerații. Fibrele de colagen sunt în curs de degradare (depolimerizare), printre care se pot găsi și intacte;
- **Fundul pungii parodontale** – este format din epiteliu de joncțiune retras mult spre apical, cu infiltrat limfoid și alterări celulare;
- **Conținutul pungilor parodontale** – fluid gingival cu microorganisme, produse bacteriene (enzime, toxine, endotoxine), celule epiteliale descuamate, leucocite, uneori secreții purulente.

Patogenia parodontitelor marginale

- **Reacția locală a țesuturilor gazdă (parodontale) la acțiunea microorganismelor și toxinelor lor la nivelul capilar, deoarece anume la acest nivel se petrece schimbul de substanțe, cu eliminarea produselor metabolice;**
- Pentru izolarea și distrugerea agentului microbian (și a toxinelor), în zona respectivă se îndreaptă leucocitele (**neutrofile PMN**);
- În procesul de distrugere a celulelor microbiene, ele elimină fermenți celulari (**lisozomali**) foarte toxici - agresivi;
- Localizate în spațiile intercelulare celulele gigante elimină substanțe biologice active (**heparină, histamină**) și mulți alți fermenți pentru izolarea și distrugerea celulelor microbiene (**inflamație acută**);
- Dilatarea bruscă a capilarelor și mărirea permeabilității, clinic se pronunță prin sângerări gingivale;
- **Edemul țesuturilor moi** apare ca rezultatul afectării sistemului capilar venos și dereglarea evacuării limfatice;
- **Simptomul de durere gingivală** este rezultatul acumulării în țesuturi a peptidelor și bradikininei;

- Dacă la această etapă se înlătură agentul lezant (de regulă microbian), peste o perioadă scurtă, toate elementele structurale (vasele, celulele gazdă și țesuturile parodontale) revin la normal;

Dacă nu - procesul trece în cronic și capătă un caracter mai pronunțat:

- Permiabilitatea vaselor crește și se menține un timp îndelungat;
- În capilare se micșorează fluxul de sânge;
- Lărgirea bruscă și lizarea vaselor sangvine (sistemului capilar venos);
- Evacuarea limfatică se stopează pe o perioadă îndelungată;
- Edemul țesuturilor moi crește;
- Se dereglează troficitatea țesuturilor gazdă;
- Lezarea lizozomală cu eliminarea fermenților activi de către celule de apărare devine de nereglat;
- În țesuturi se acumulează o cantitate mare de fermenți (prostoglandine, proteaze, tripsină, catepsină, etc.), care au menirea de a proteja țesuturile gazdă, însă ele încep lezarea lor (**auto-liza**);
- Se modifică mediul acid cu dereglarea procesului de formare și maturizare a osteoblaștilor, în schimb se activează formarea osteoclastelor;

- Dereglarea metabolismului în toate structurile parodontale (țesutul colagenos, conjunctiv);
- Acumularea de substanțe toxice, acționează destructiv direct asupra structurilor osoase, colagenice și substanței fundamentale;
- Ca rezultat apare o situație ideală de pătrundere a microorganismelor și toxinelor lor în profunzimea țesuturilor gazdă;
- *În așa condiții acțiunea mecanică din fiziologică devine patologică (traumatică) pentru structurile osoase și de amortizare ale parodonțiului marginal **NB !!!**.*

Aspecte imunologice a afecțiunilor parodontale

- Când inflamația locală nu poate elimina materialul rezultat din inflamație (Ag), se declanșează a doua linie de apărare “răspunsul imun”, ce are drept scop identificarea Ag și activarea fagocitozei (granulocite neutrofile, macrofage);
- Răspunsul imun se declanșează la nivelul țesuturilor gazdă, provocat de apariția Ag, odată cu formarea plasmocitelor ce eliberează Ac.

Răspunsul imun se caracterizează prin două tipuri de reacții:

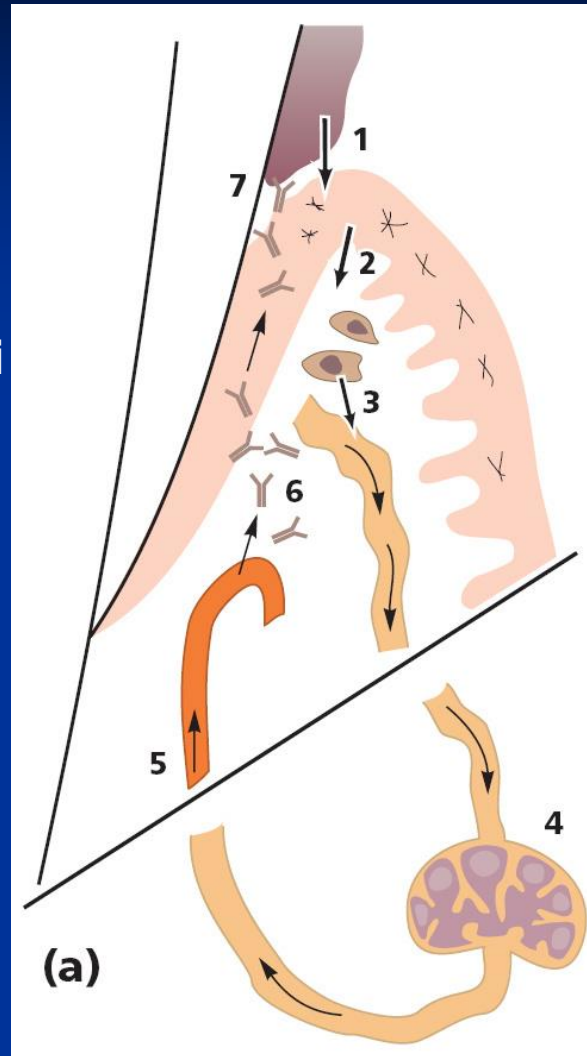
- reacții de răspuns umoral;
- reacție imună cu mediere celulară.

Răspunsul umoral imun

7. Acțiunea Ac asupra microbilor poate rezulta în distrugerea, precipitarea, agregarea și fagocitoza bacteriilor;

6. Ac părăsesc circulația și sunt expulzați prin transudat din vasele inflamate și dilatate;

5. Ac specifici microbieni sunt produși de celulele plasmatiche din nodulii limfatici și circulă înapoi spre gingie prin vasele sangvine



1. Ag din placa bacteriană difuzează prin epiteliul de joncțiune;

2. Celulele Langherhans din epiteliu captează și procesează antigenele;

3. C. Langh. și macrofagiile pleacă spre nodulii limfatici;

4. Ag ajung la nodulii limfatici și încep a stimula limfocitele la producția răspunsului imun specific

Reacții imune cu mediere celulară

□ Seria lificitară T (maturizată în Timus), după recunoașterea unui Ag prin receptorii specifici de pe membrana lor devin active și **produc limfokine cu acțiune specifică de apărare a țesuturilor gazdă (stimulează fagocitoza);**

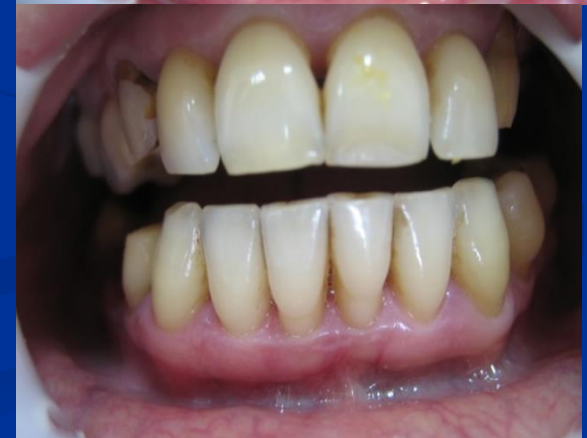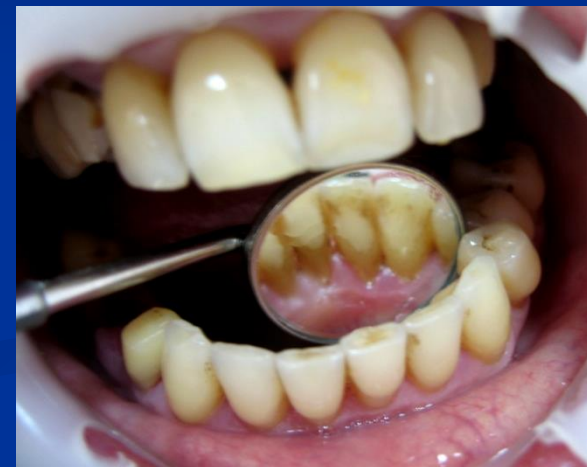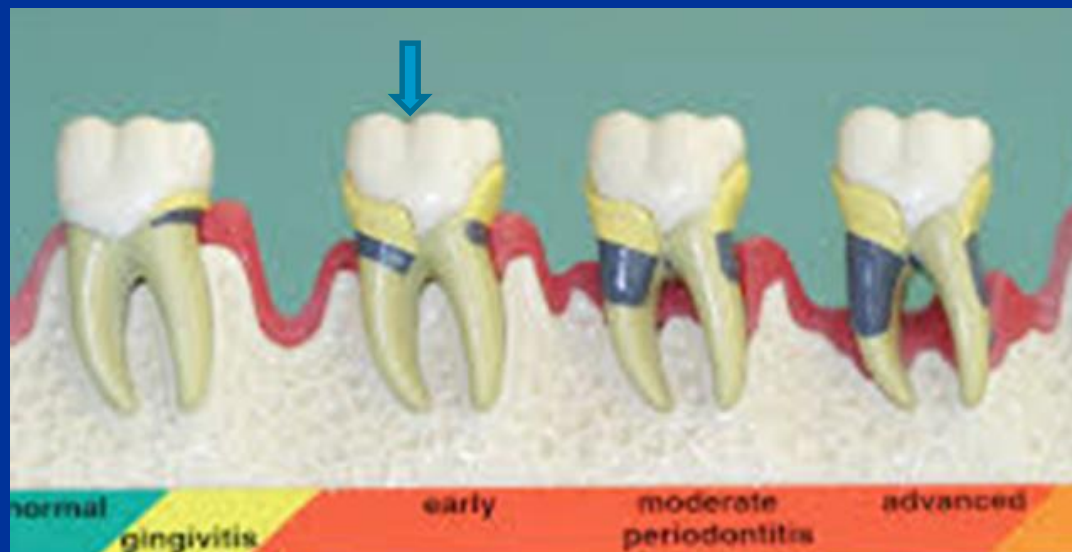□ **Totodată limfokinele măresc permibilitatea vasculară, provocând migrarea celulelor inflamatoare (macrofagele, care eliberează enzime lizozomale și prostoglandine în țesutul înconjurător cu activarea osteoclastelor și lezarea țesutului OSOS.**

Tabloul clinic al parodontitei marginale cronice

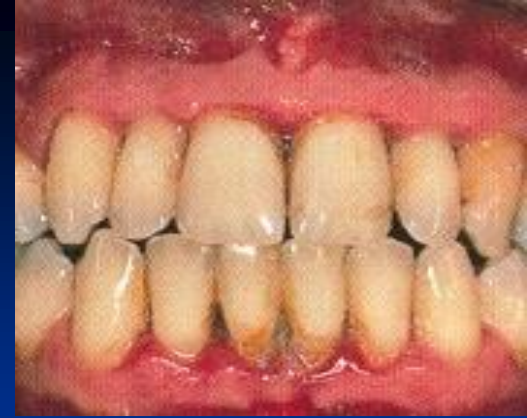Grad ușor

Acuze:

- Sângerare gingivală ușoară pe o perioadă de câțiva ani de zile în timpul periajului și tăerea alimentelor dure;
- Miros fetid din cavitatea bucală;
- Discomfort și senzații neplăcute în gingie (prurit)



Date obiective

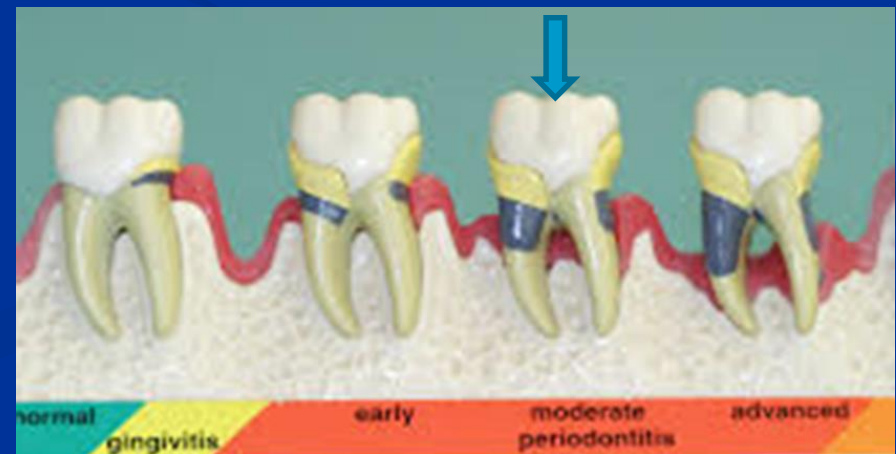
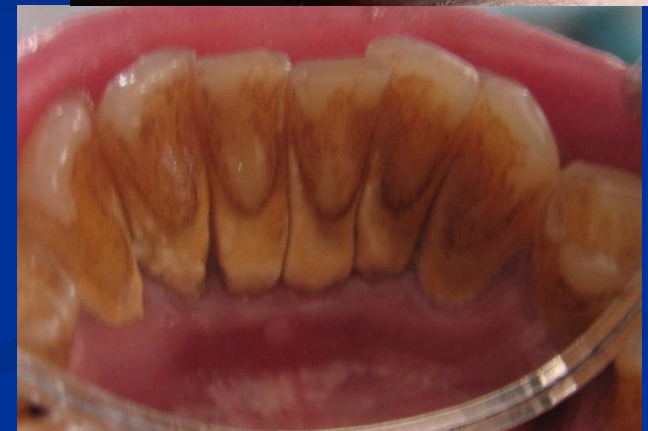
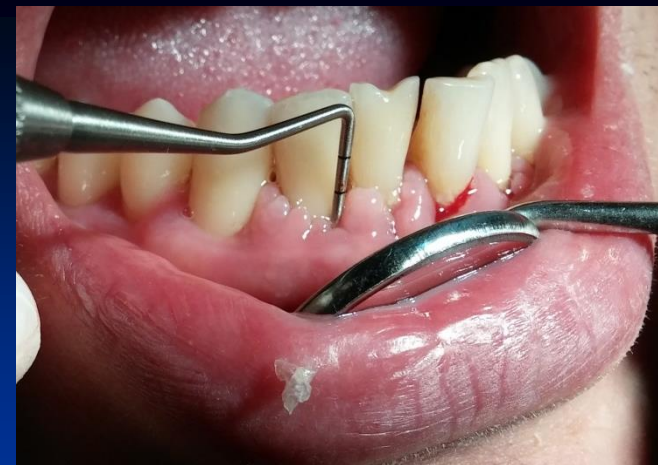- Hiperemie gingivală cu nuanță cianotică, la o ușoară atingere sângerează;
- Prezența depozitelor dentare supra- și sub-gingivale;
- Pungi parodontale cu profunzimea *de 4 mm.* numai în spațiile inter-dentare;
- R-grafic – lezarea lamei corticale inter-alveolare și lezarea a *1/3 din înălțime*, dilatarea fantei periodontale în zona cervicală;
- Miros fetid;
- Starea generală nu suferă.

Gradul mediu

Acuze:

- Sângerarea gingiei în timpul periajului, alimentației;
- Senzații dolore în zona cervicală de la excitanții termici, chimici, prurit, usturime în gingie;
- Modificarea culorii și configurației gingiei;
- Miros fetid pronunțat;
- Mobilitate dentară;
- Eliminări purulente din pungile parodontale, uneori abcese.



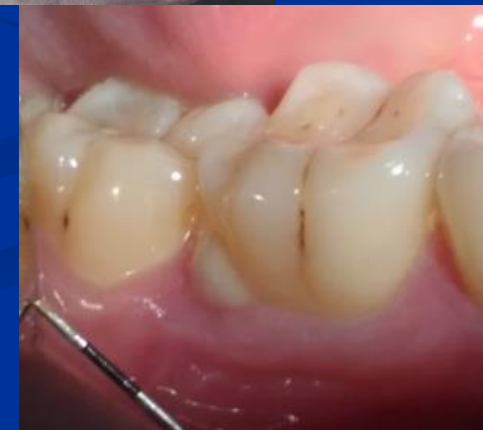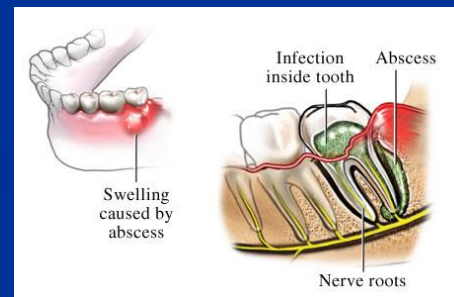
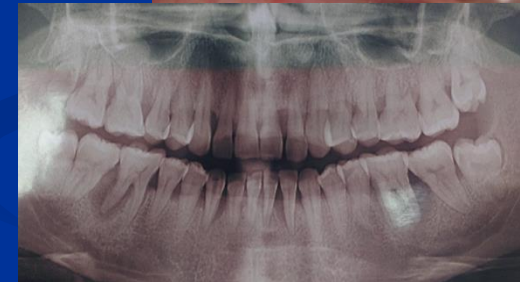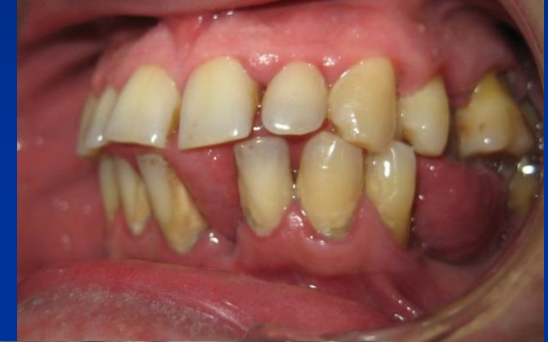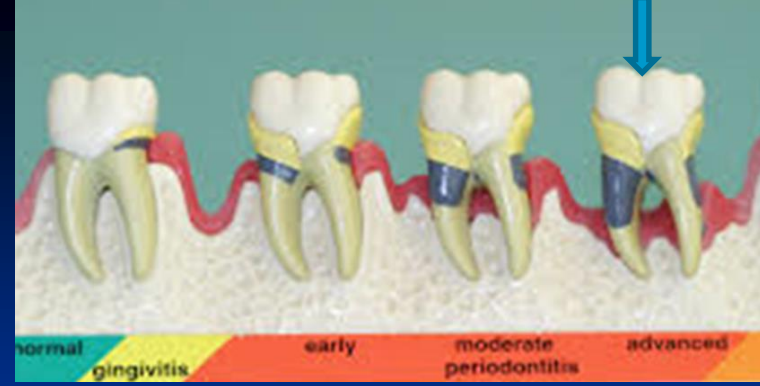Date obiective:

- **Mucoasa papilelor interdentare, gingia marginală și parțial atașată sunt modificate în culoare;**
- **Sângerări gingivale (poate fi prezentă una din formele de gingivită cronică);**
- **Depozite dentare în abundență (supra- și sub-gingivale);**
- **Uneori pe gingie se observă fistule sau cicatrice punctiforme;**
- **Pungi parodontale până la 6 mm. În zona tuturilor suprafețelor radiculare;**
- **Mobilitate dentară de gradul I-II, interspațieri, uneori cu deplasarea lor;**
- **Eliminări purulente din pungile parodontale;**
- **R-grafic – reducerea înălțimii septului inter-alveolar în direcție verticală până la 1/2, resorbție orizontală și verticală;**
- **Osteoporoză în diferite zone ale osului alveolar;**
- **Pungi parodontale osoase (infr-aosoase) și abcese;**
- **Lărgirea spațiului periodontal.**

Gradul - grav

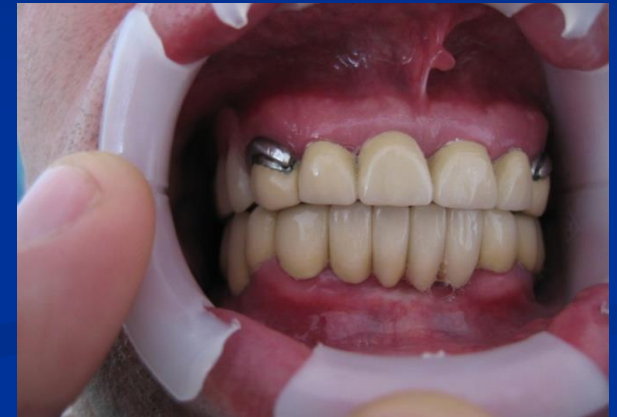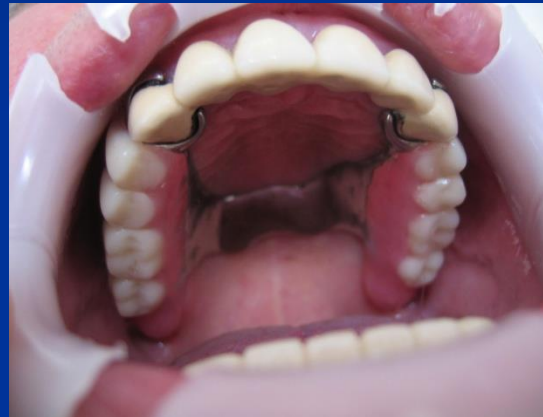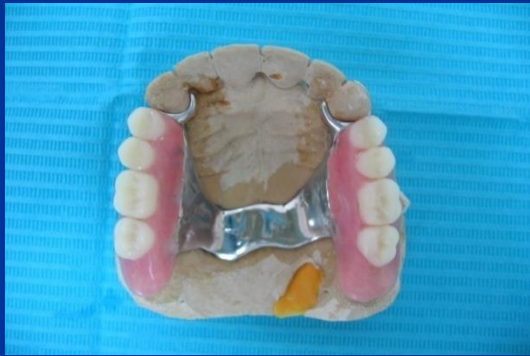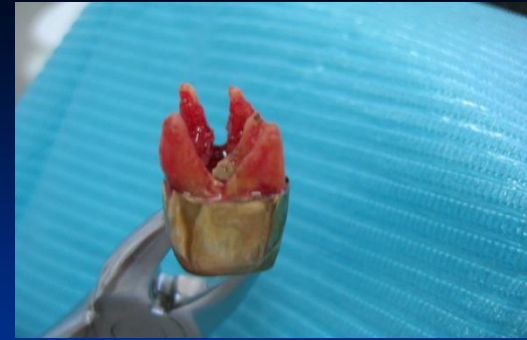
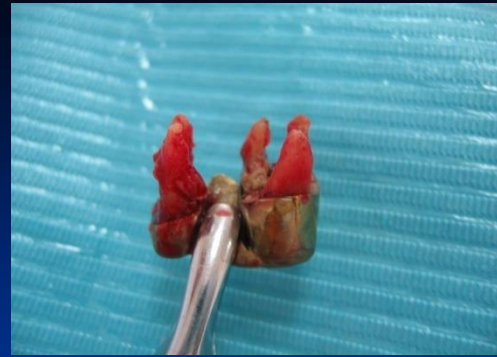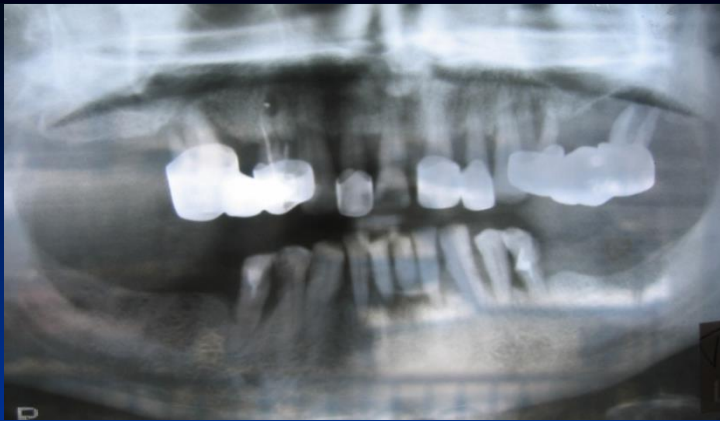
Acuze:

- Agravarea simptomelor prezente;
- Dureri în gingie, disconfort în ocluzie la masticăție și tăierea alimentelor;
- Sângerări abundente, mobilitatea dinților;
- Apariția spațiilor între dinți, deplasarea lor;
- Supurații gingivale, miros fetid;
- Pierderea dinților intacți;
- Teama că se va întâmpla ceva în timpul tăierii alimentelor;
- Prezența abceselor parodontale.



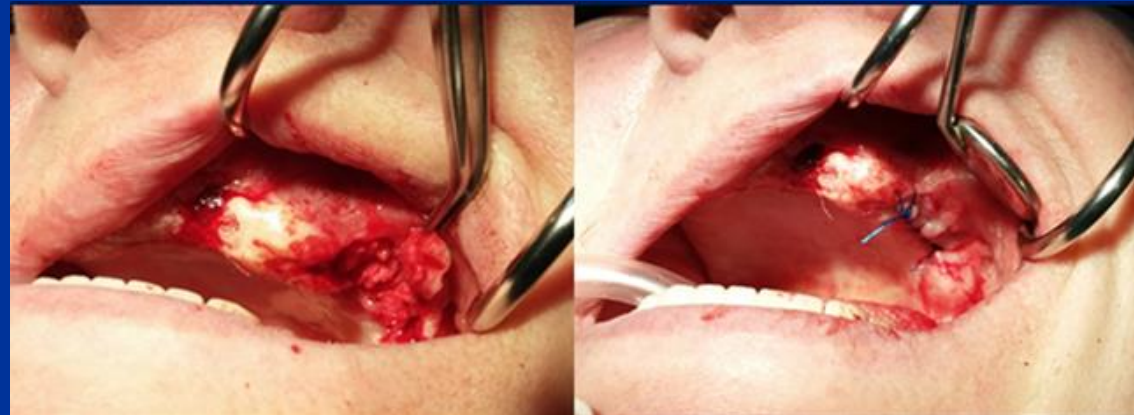
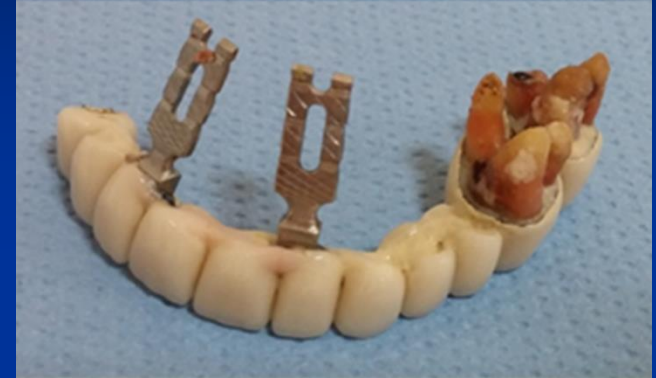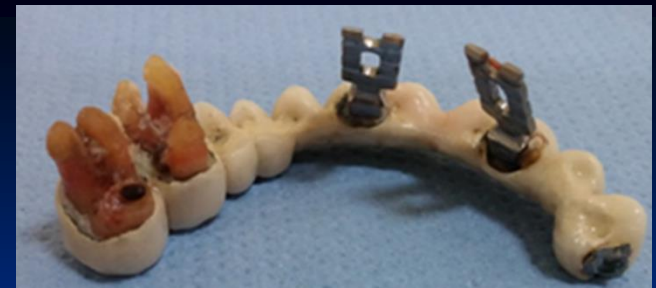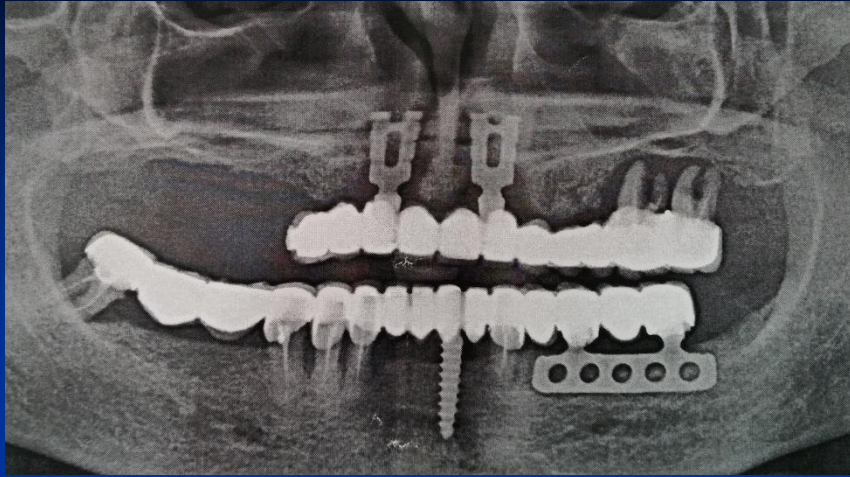
Date obiective:

- Inflamație gingivală avansată (deformarea marginii gingivale);
- Prezența granulațiilor în toate sectoarele gingiei;
- Abundență de tartru dentar și depozite moi;
- Miros fitid pronunțat;
- La atingere cu sonda, gingia ușor sângerează;
- Pungi parodontale (osoase) peste 6 mm ajungând până la vârful rădăcinii;
- Supurație gingivală, fistule gingivale, mobilitate dentară de gr. I-II-III;
- Spațierea inter-dentară, deplasarea dinților sub formă de evantai, ocluzie traumatică;
- Modificarea statusului psiho-emoțional;
- Pungile parodontale permanent sunt cu puroi (focare de infecție în organism);
- Suferă starea generală (slăbiciune, iritație, insomnie, inapetență, acutizarea bolilor cronice, sensibilizarea organismului);
- R-graic – resorbția septurilor inter-alveolare peste 1/2 - 2/3 din înălțime sau lipsa ei completă;
- Arcadele dentare și procesele alveolare osteoporozice, au o resorbție pronunțată.



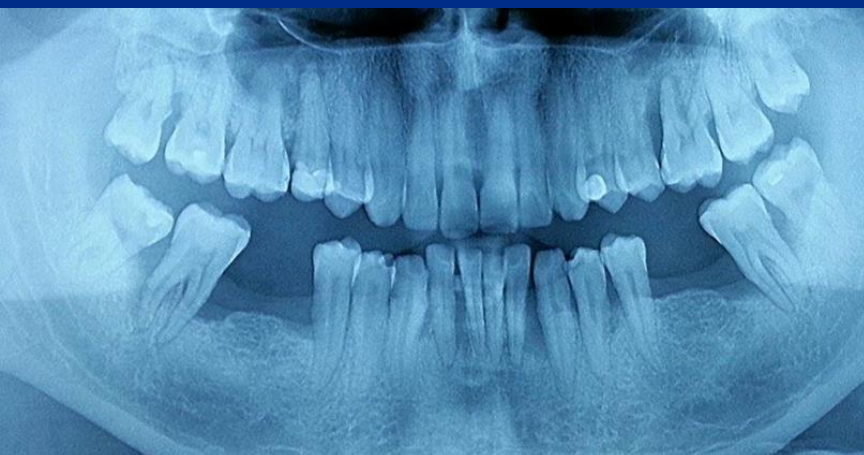Caz clinic

Caz clinic



Caz clinic

Dc: PMC generalizată f/medie și gravă



Statusul parodontal inițial

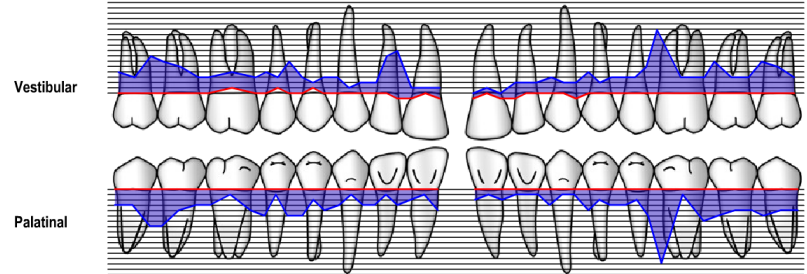
Departamentul de Parodontologie FIȘA PARODONTALĂ

Data 19.01.15

Nume pacient Prenume Data nașterii

Prima examinare Reevaluare Clinician

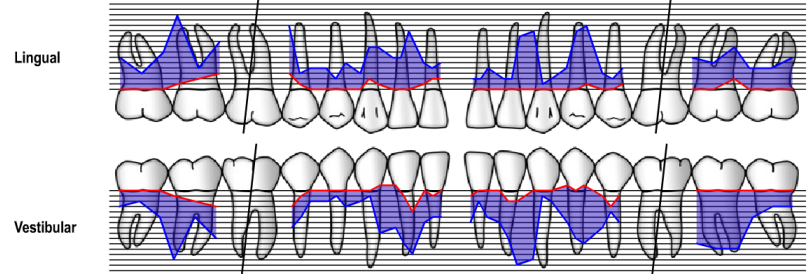
	18	17	16	15	14	13	12	11	21	22	23	24	25	26	27	28
Mobilitate	0	0	0	0	0	0	0	0	0	0	0	0	0	0	0	0
Implant																
Furcațe																
Sângerare la sondare	+	+	+	+	+	+	+	+	+	+	+	+	+	+	+	+
Placă	+	+	+	+	+	+	+	+	+	+	+	+	+	+	+	+
Marginea gingivală	0	0	0	0	0	-1	0	0	+1	0	+1	0	0	0	0	0
Adâncimea la sondare	4	3	7	6	5	3	3	3	1	1	3	2	3	2	3	3



Marginea gingivală	0	0	0	0	0	0	0	0	0	0	0	0	0	0	0	0
Adâncimea la sondare	3	3	7	7	4	3	3	1	2	1	1	1	1	1	1	1
Placă	+	+	+	+	+	+	+	+	+	+	+	+	+	+	+	+
Sângerare la sondare	+	+	+	+	+	+	+	+	+	+	+	+	+	+	+	+
Furcațe																
Observații																

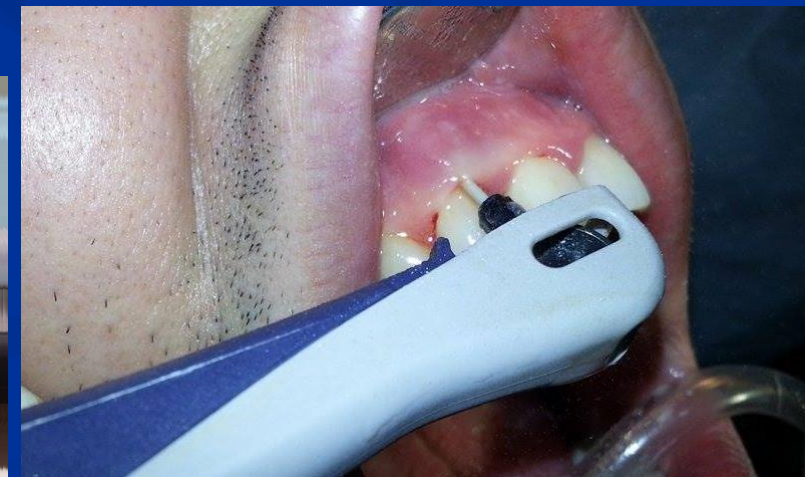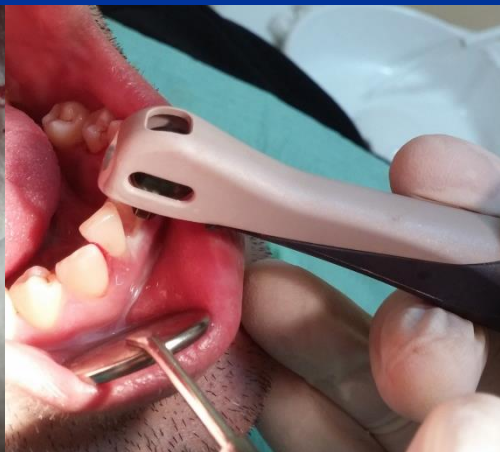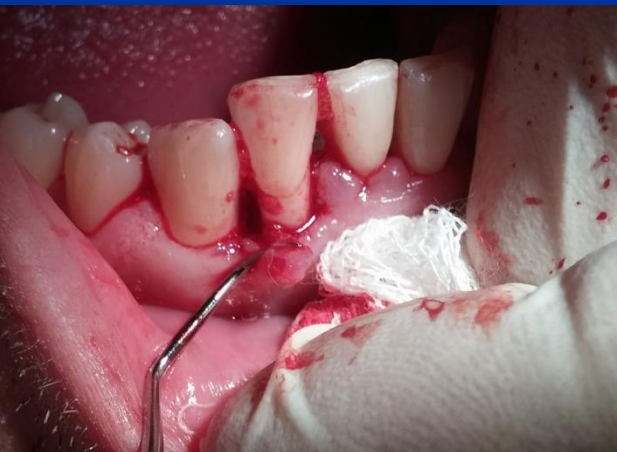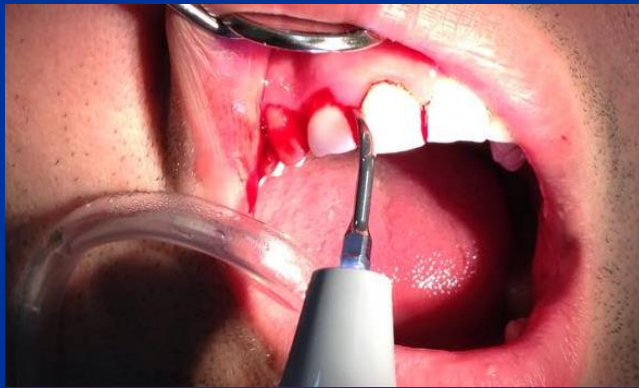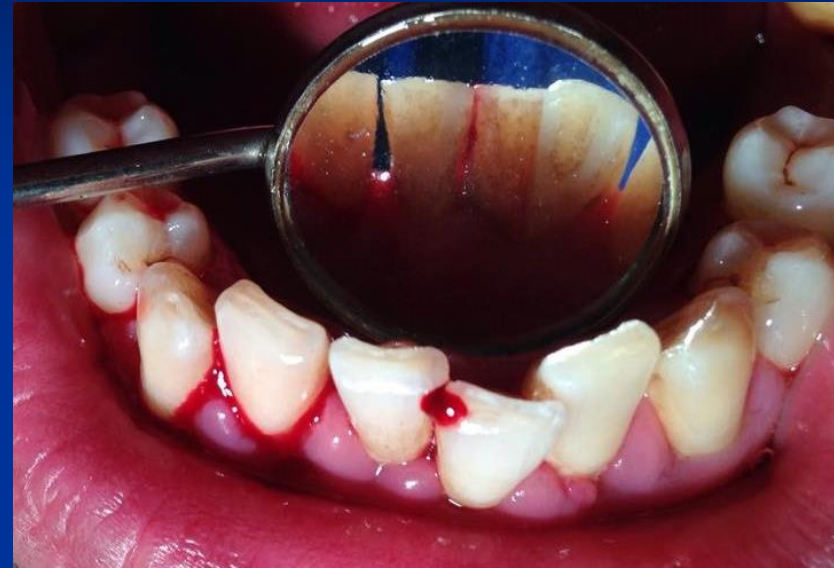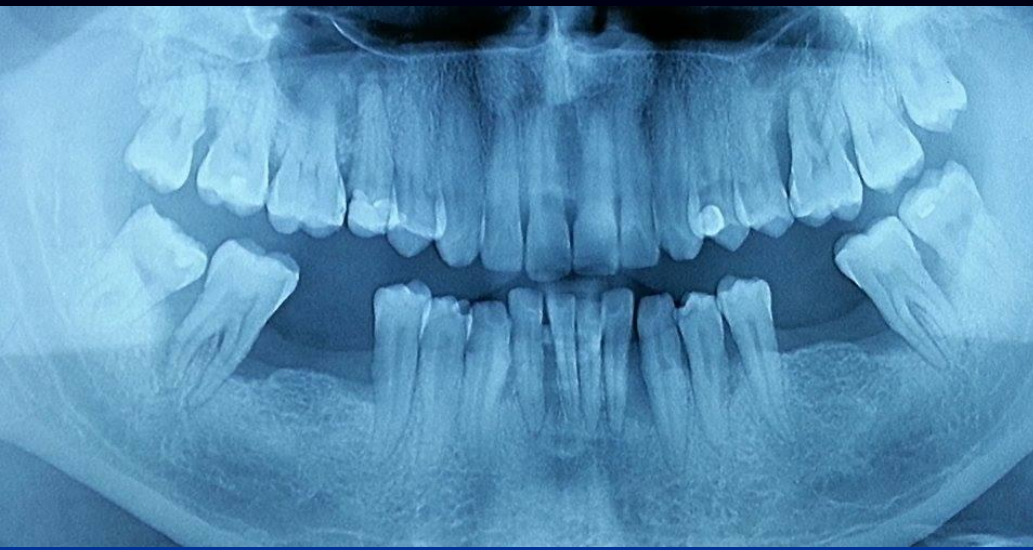Val. med. a adâncimii la sondare = 4.3mm Val. med. a nivel. de atasament = 4.5mm 100% Placă 100% Sângerare la sondare

Observații																
Furcațe																
Sângerare la sondare	+	+	+	+	+	+	+	+	+	+	+	+	+	+	+	+
Placă	+	+	+	+	+	+	+	+	+	+	+	+	+	+	+	+
Marginea gingivală	0	0	0	-1	-2	-3			0	0	0	0	0	0	0	0
Adâncimea la sondare	6	3	7	13	2	6			2	2	4	2	10	11	2	4

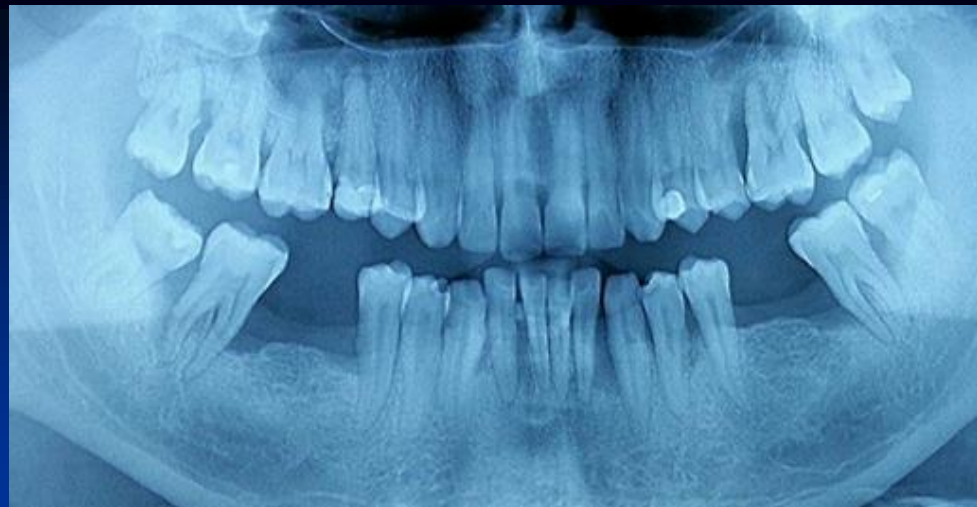

Marginea gingivală	0	0	0	-1	-2	-3			-1	0	0	0	0	0	0	0
Adâncimea la sondare	3	2	5	12	3	6			4	4	2	2	1	9	8	8
Placă	+	+	+	+	+	+	+	+	+	+	+	+	+	+	+	+
Sângerare la sondare	+	+	+	+	+	+	+	+	+	+	+	+	+	+	+	+
Furcațe																
Implant																
Mobilitate	0		2				1	0	0	0	0	0	0	0	0	2
	48		47				46	45	31	32	33	34	35	36	37	38

Caz clinic – etape de lucru



Decontaminarea PPr cu Laser-ul

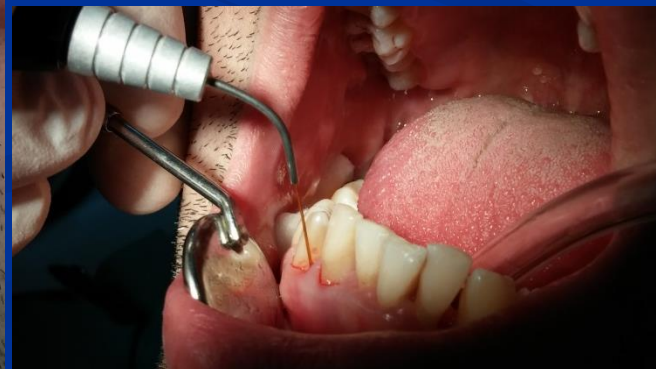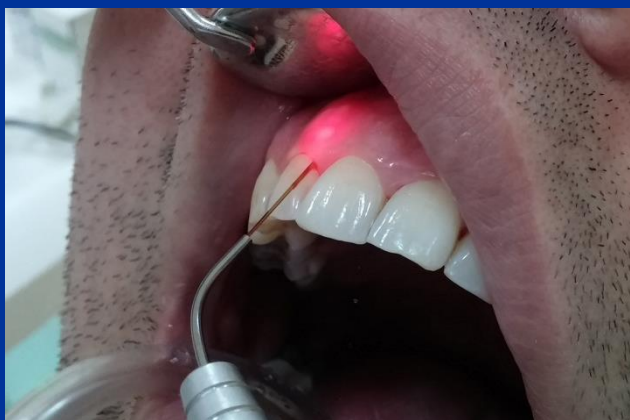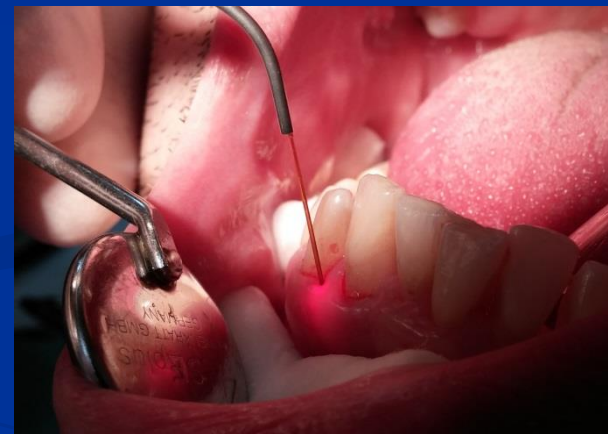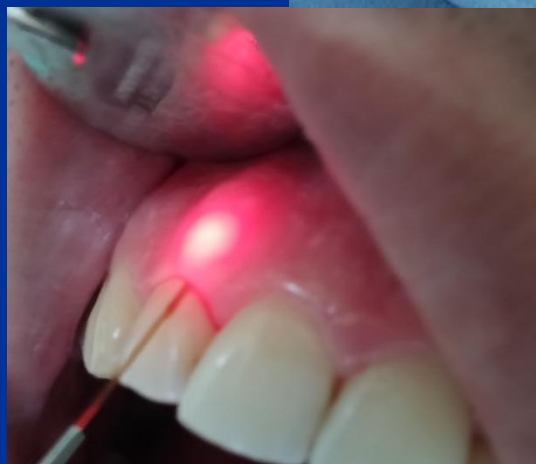


DECONTAM PPR

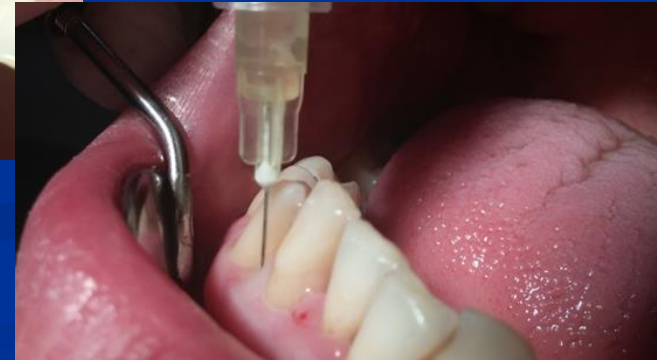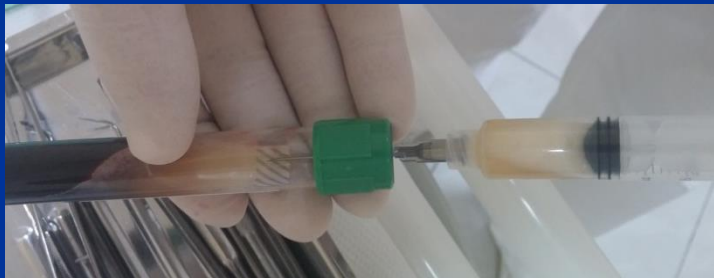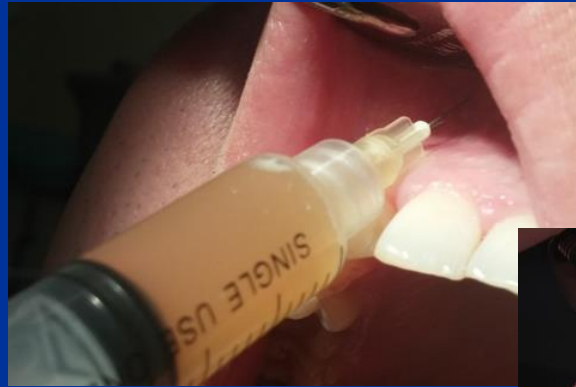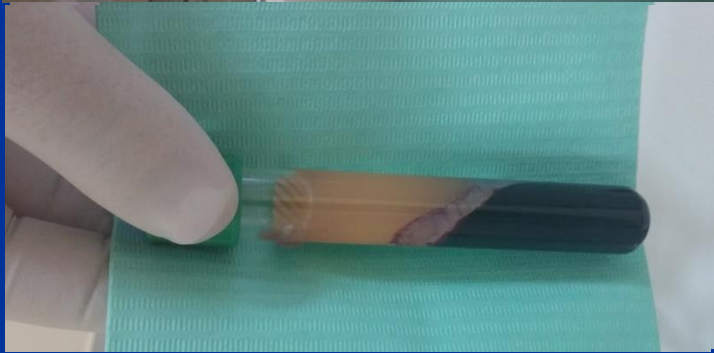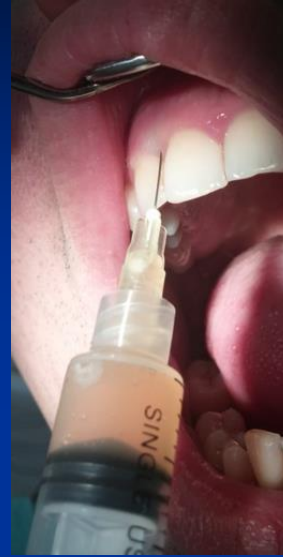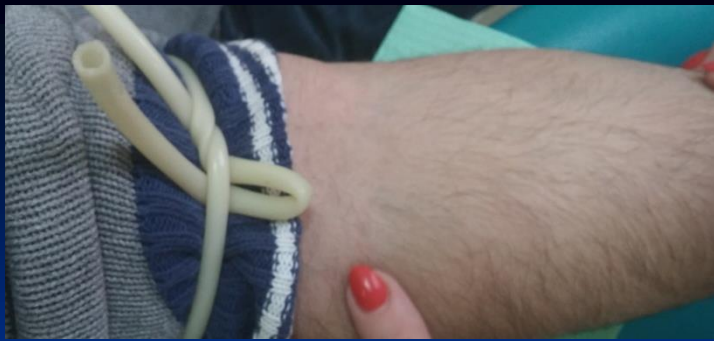Питание	1.5 W
Время	0 s
Рабочий цикл	50 %
Частота	10 Hz
Энергия	0 J
Средняя мощность	0.7 W

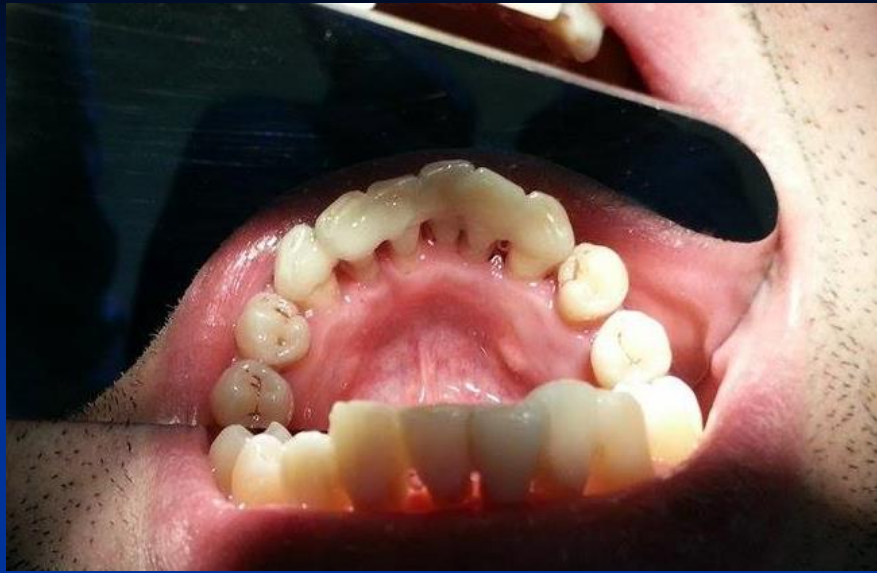⚠

◀ 🏠 🗑

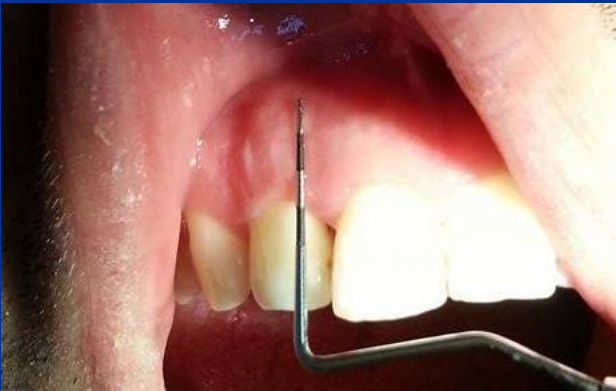

Procedeu – PLASMODENT

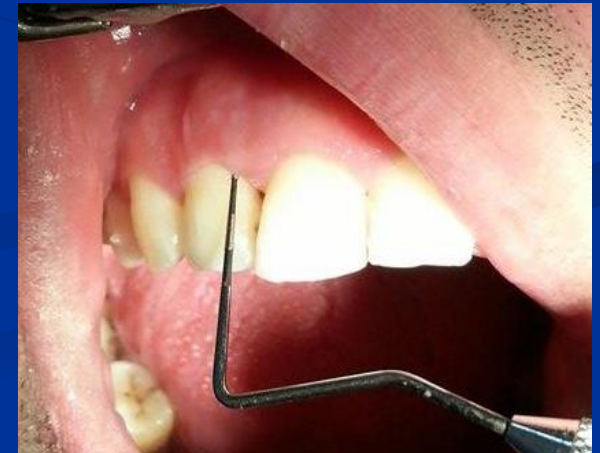
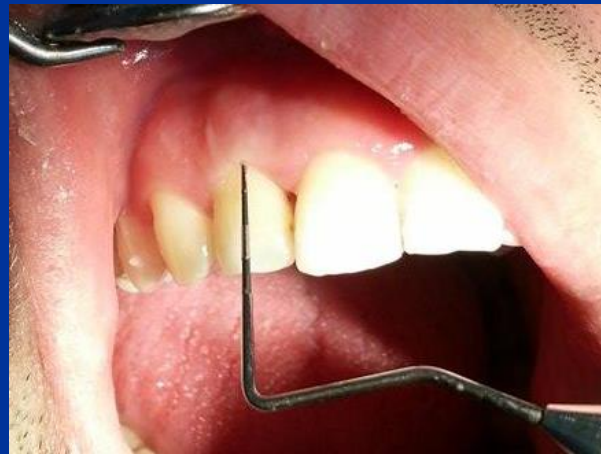


Șinarea dinților grupului frontal inferior cu f/sticlă

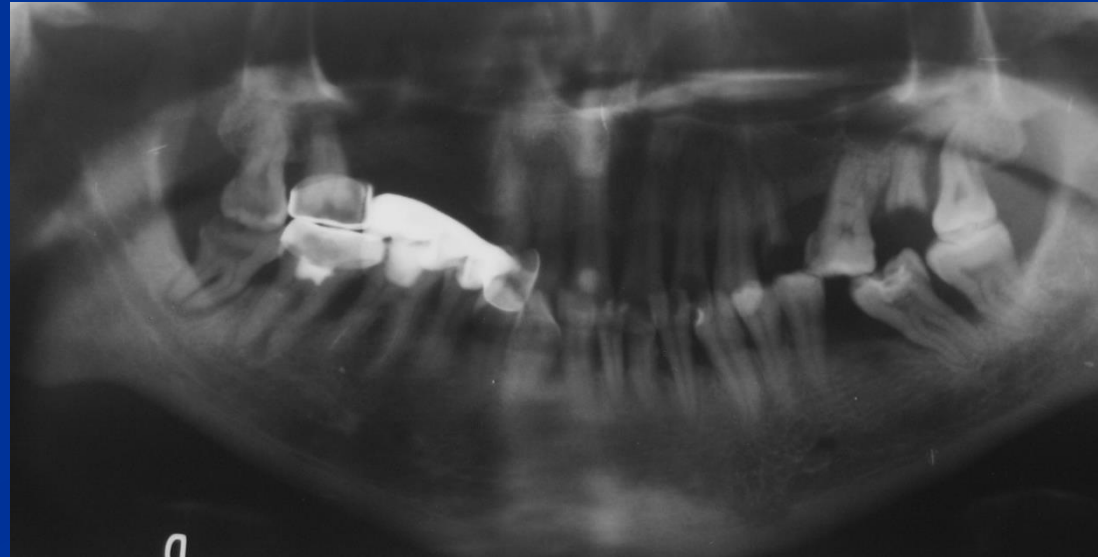
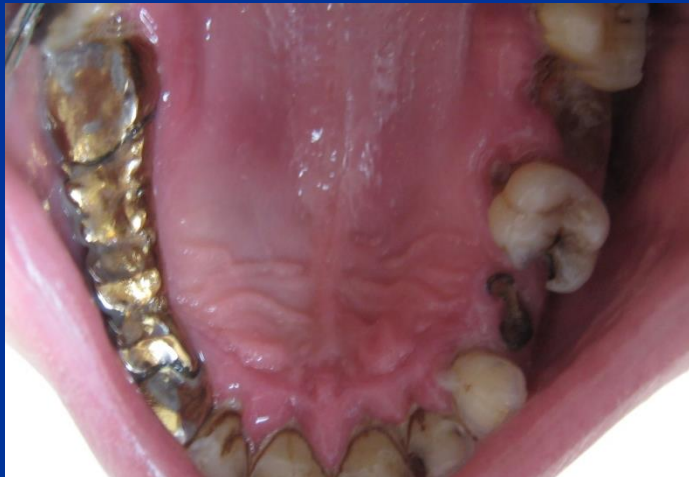
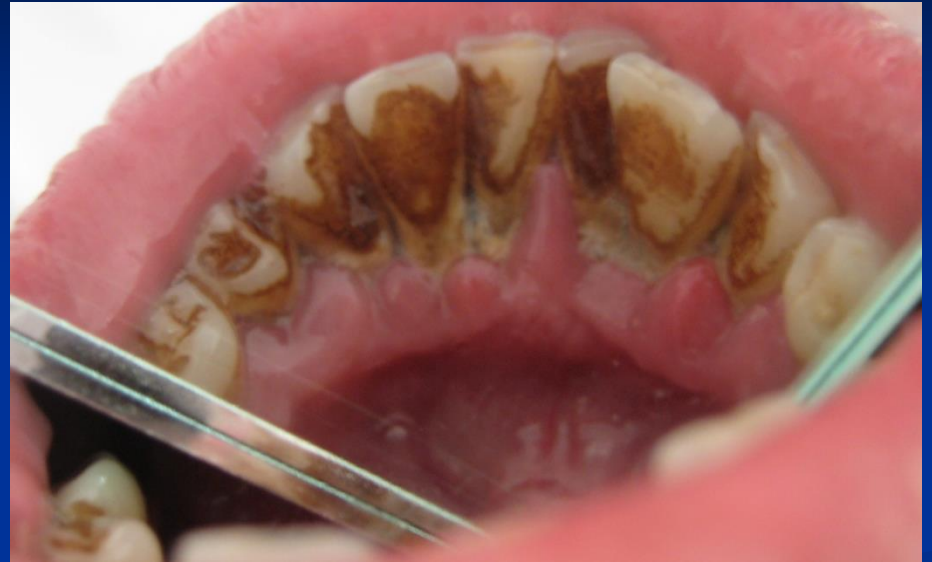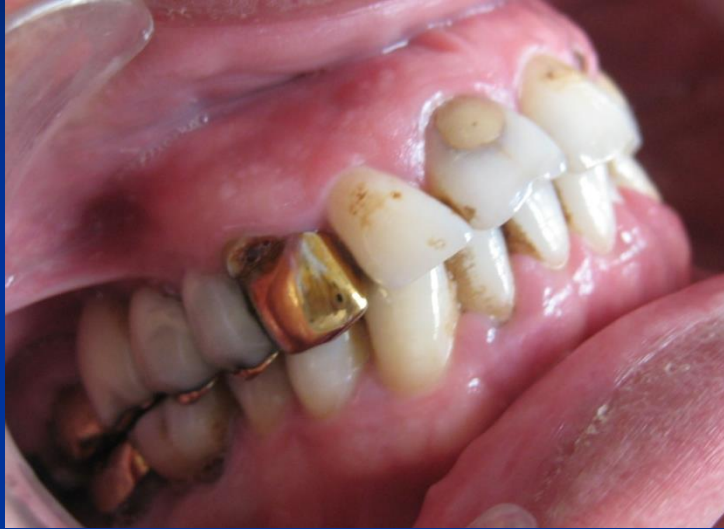Rezultate la finele etapei inițiale



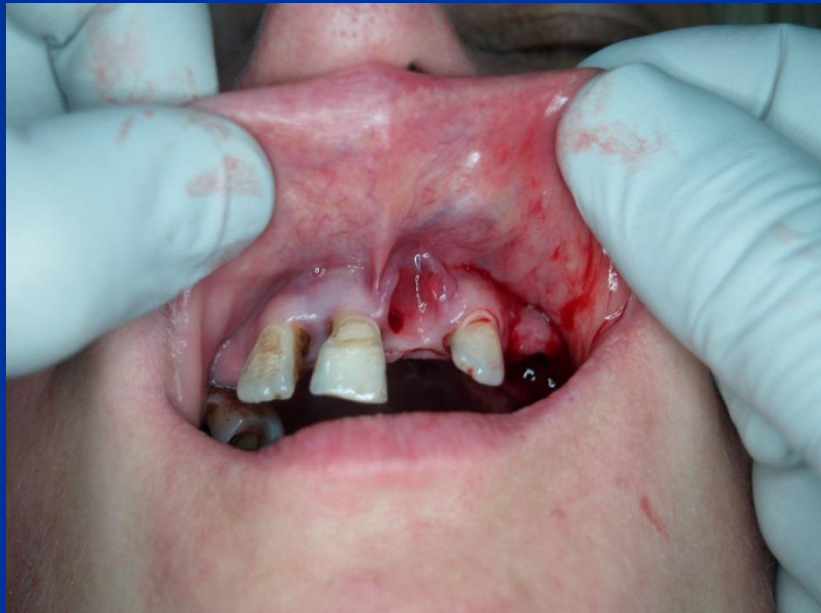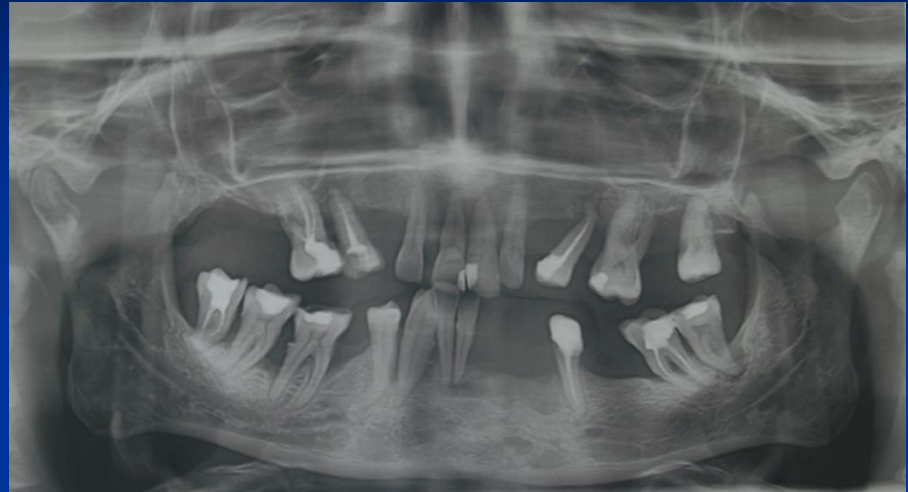

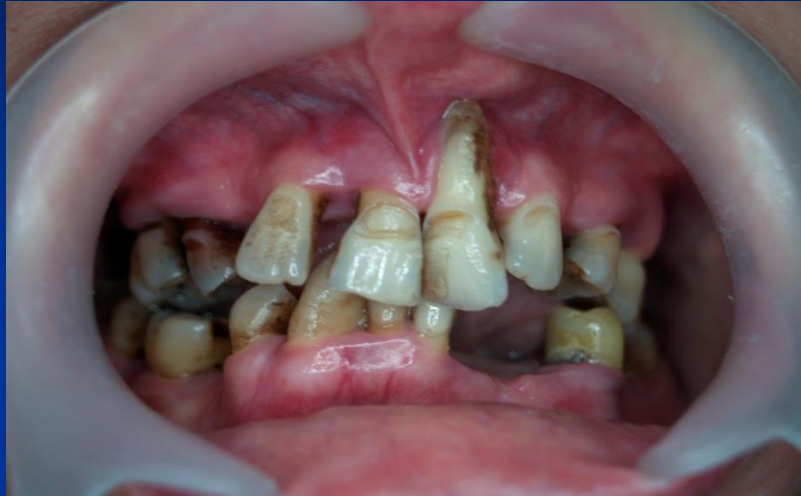
Caz clinic. Pacientul A, 32 ani

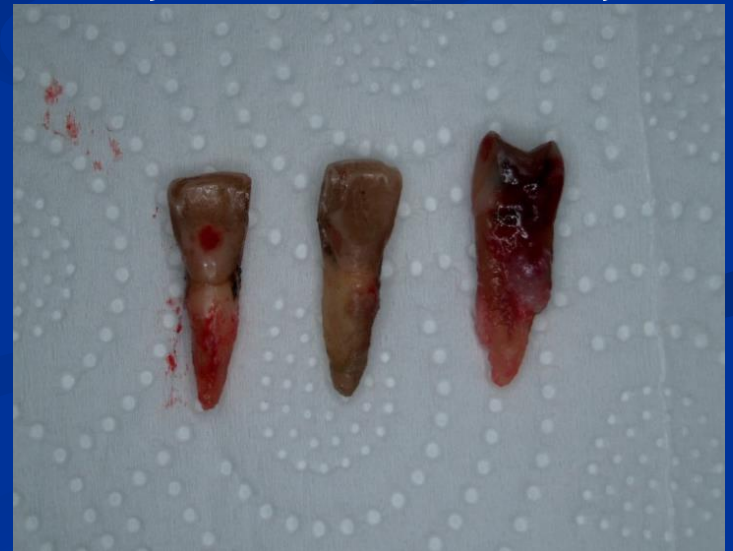

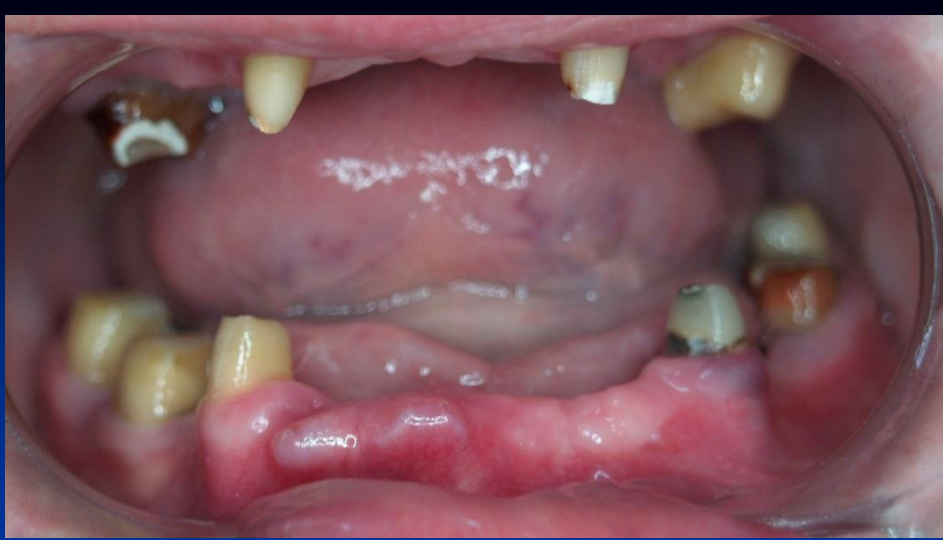Caz clinic. Dc: PMC generalizată f/gravă

Aspect clinic și R-gic (OPG) la etapa inițială



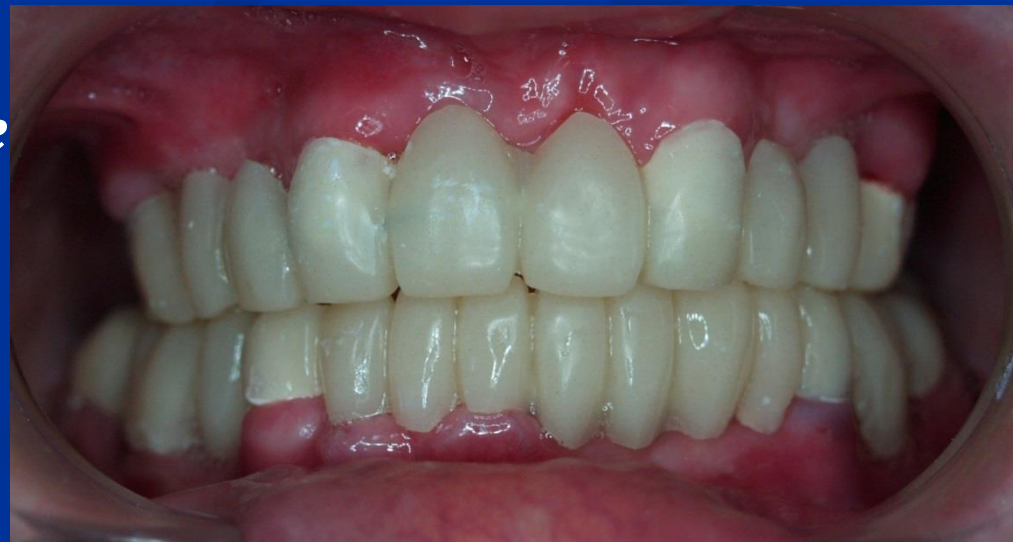Extracția dinților compromiși





*Aspectul bonturilor dentare
în cavitatea bucală*

*Aspect clinic la etapa de șinare
provizorie cu construcții
protetice provizorii din acrilat*



Parodontită marginală cronică exacerbată Se poate dezvolta pe fundalul PMC de gradul mediu – apar inflamații acute, este caracteristică pentru bolnavii ce suferă de afecțiuni generale.

Parodontită marginală cronică în faza de remisiune – este o stare a țesuturilor parodontale câștigată în urma unui tratament minuțios:

- ✓ gingia clinic sănătoasă, densă, de culoare roză, aderă bine la coletul/suprafața dintelui;
- ✓ Lipsa depozitelor dentare, lipsa pungilor parodontale, însă rădăcinile sunt dezgolate (recesiune gingivală);
- ✓ R-grafic – stoparea procesului de osteoporoză și resorbție osoasă, osul alveolar este dens, stabilizarea procesului de lezare a țesuturilor parodontale.

Diagnosticul se stabilește în baza următoarelor semne:

- Semnelor clinice (subiective și obiective);
- Parametrilor de profunzime a pungilor parodontale;
- Examenului R-logic (metoda cea mai informativă - OPG)

Diagnosticul diferențial se face cu:

- Parodontoza;
- Toate formele de PMC între ele;
- Gingivita cronică;
- Parodontita marginală, ca simptom al HIV - infecției

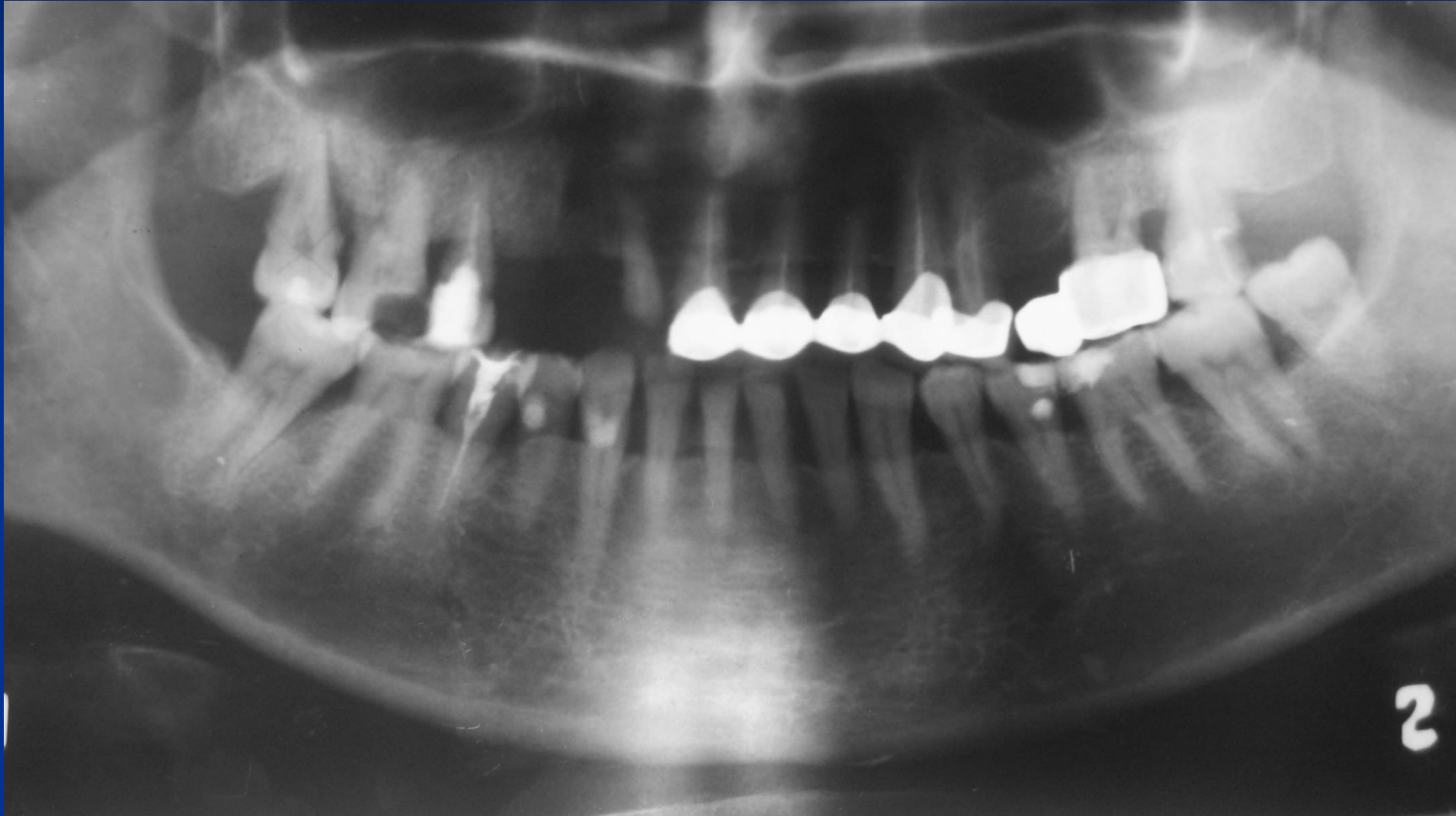
Parodontoza

- Se întâlnește la 3 – 5% din populație;
- Simptomul de bază fiind procesele distrofice;
- Cauzele apariției fiind: neurodistrofice, proces generalizat cuprinzând toate țesuturile parodontale;
- Afecțiunea este generalizată, decurgere lentă;
- Sunt posibile acutizări și trecere spre parodontita marginală.

Tabloul clinic

- Lipsa inflamației gingivale (densă, anemică, papilele interdentare sunt atrofiate);
- Lipsa pungilor parodontale, plăcii bacteriene și a tartrului dentar;
- Dezgolirea coletelor dinților cu hiperestezie;
- Fixarea dinților în procesul alveolar, chiar la o retracție osoasă considerabilă;
- Afecțiuni ne-carioase (se întâlnesc frecvent);
- Lipsa pe R-grame a elementelor de lezare osoasă, **atrofie orizontală**.

Radiologic - OPG



Examenul clinic și complementar al pacienților cu afecțiuni parodontale

- ❑ *Este un examen complex cu ajutorul căruia se apreciază starea de sănătate parodontală, întinderea și gravitatea leziunilor parodontale;*
- ❑ *Evoluarea stării de sănătate parodontală cuprinde trei etape:*
 - **Anamneza (vieții și a bolii)** – obținem informații asupra stării de sănătate generală și stomatologică pacientului până la momentul examenului prezent;
 - **Examenul clinic dento- parodontal** (date obiective) – va permite elaborarea unui diagnostic corect și include:
 - ✓ **inspecția**, examenul exo- și endobucal;
 - ✓ **instrumentar** (arcadelor dentare, dinților – mobilitatea, profunzimea și conținutul pungilor, ocluzia, prezența depozitelor dentare;
 - ✓ **determinarea indicilor** de igienă (II), IS, de gingivită PMA, IP, CPTIN (de necesitate în tratamentul afecțiunilor parodontale);

➤ **Examen complementar** – contribuie la precizarea diagnosticului, posibilităților și mijloacelor de tratament, include:

1. **Metode funcționale** (stomatoscopia, capilaroscopia, reografia, polearografia);

2. **Metode de investigație a țesutului osos** (R-grafia – panoramică ortopantomografia, radioviziografia etc.);

3. **Investigații de laborator:**

- citologie – studierea elementelor celulare din conținutul pungilor parodontale;

- migrarea leucocitelor (proba Isinovschi) – determină gradul de apărare a țesuturilor parodontale;

- monocitograma – starea funcțională a mezenchimului.

4. **Investigații microbiologice:**

- examinarea cantitativă și calitativă a conținutului pungilor parodontale (microorganismelor);

- examinarea fluidului gingival (prin metode citologice, histochimice, microbiologice, imunologice):

5. **Investigații biochimice și imunologice:**

- ✓ Conținutul vitaminei E în sânge;
- ✓ Saturarea țesuturilor parodontale cu acid ascorbinic (vit.C) – micșorează permeabilitatea vaselor sangvine (capilarelor);

6. **Investigații morfologice:**

- ✓ biopsie – țesut gingival, studiat histologic.

Mulțumesc pentru atenție

