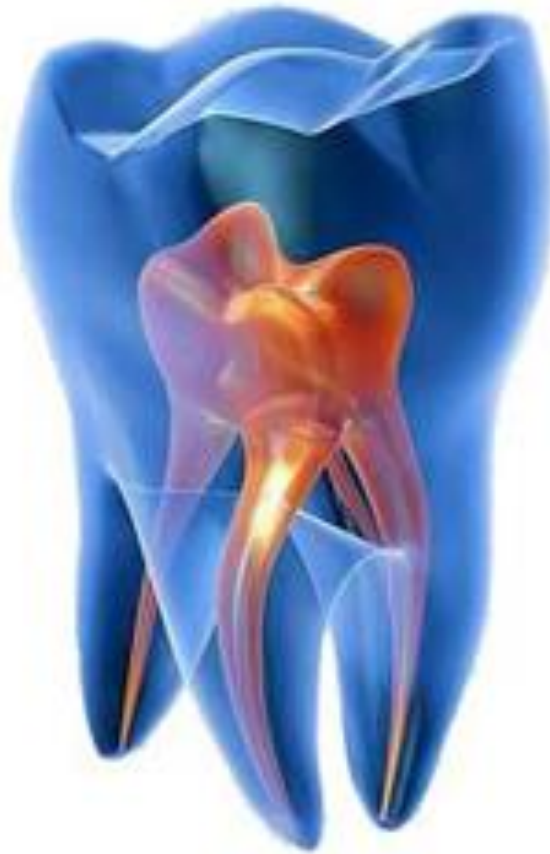
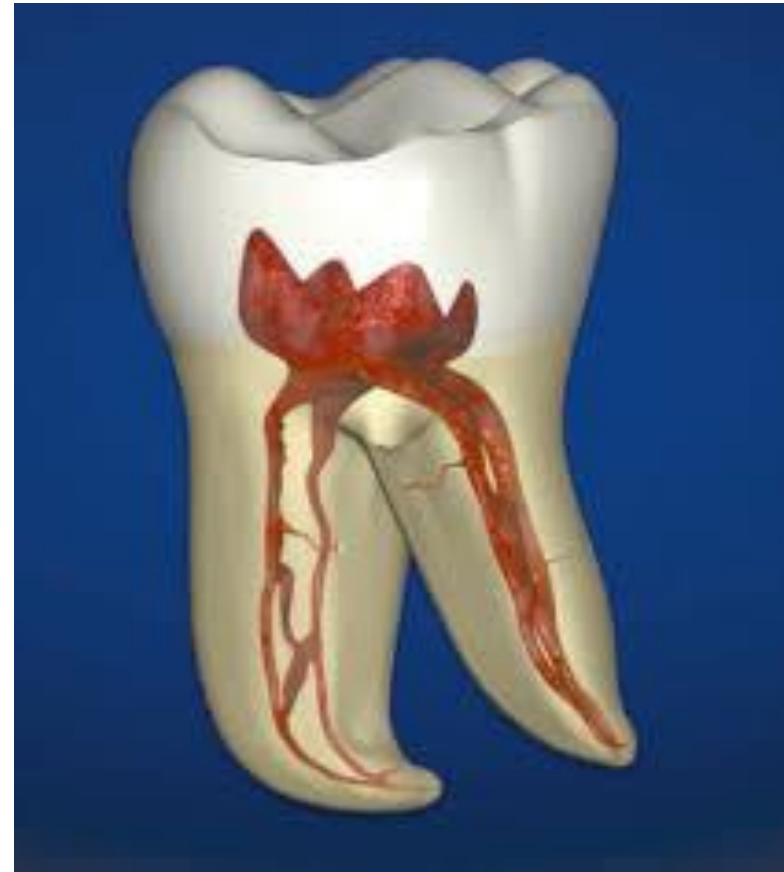
# **Pulpita. Etiologia și patogenia pulpitei. Clasificarea și diagnosticul**

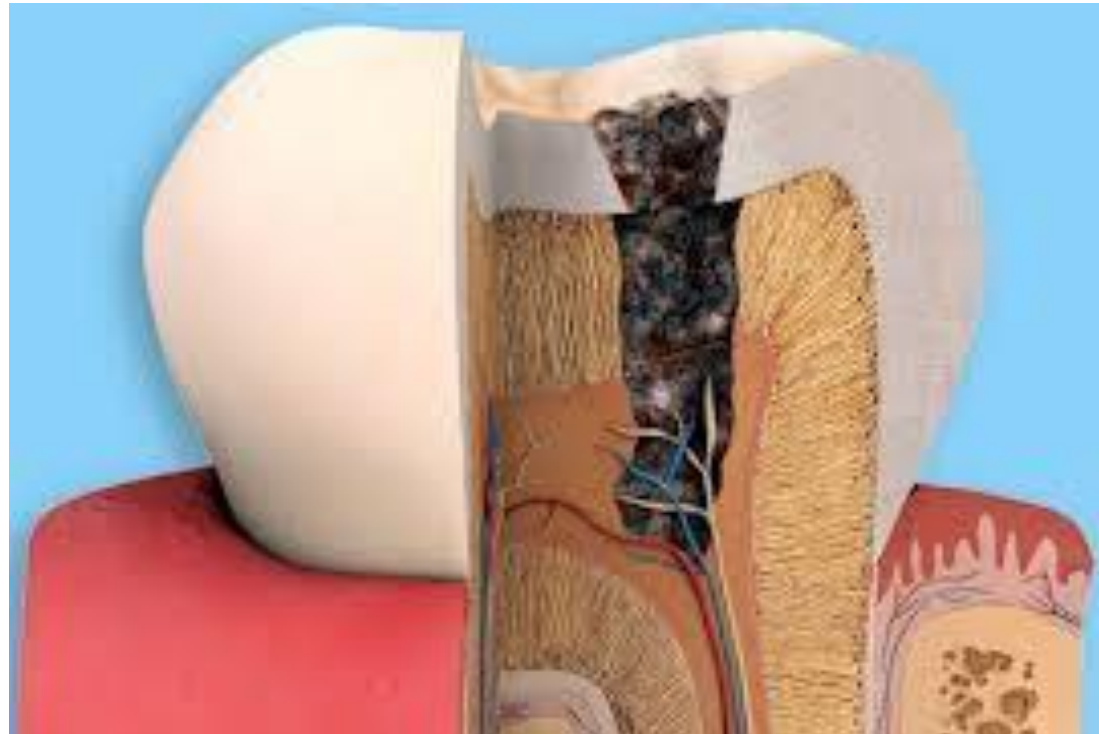


**Pulpitele sunt inflamatii ale țesutului pulpar produse sub acțiunea unui agent patogen, însumând totalitatea reacțiilor de apărare și de adaptare a pulpei la acțiunea nocivă a agentului patogen.**



# **Etiopatogenie**

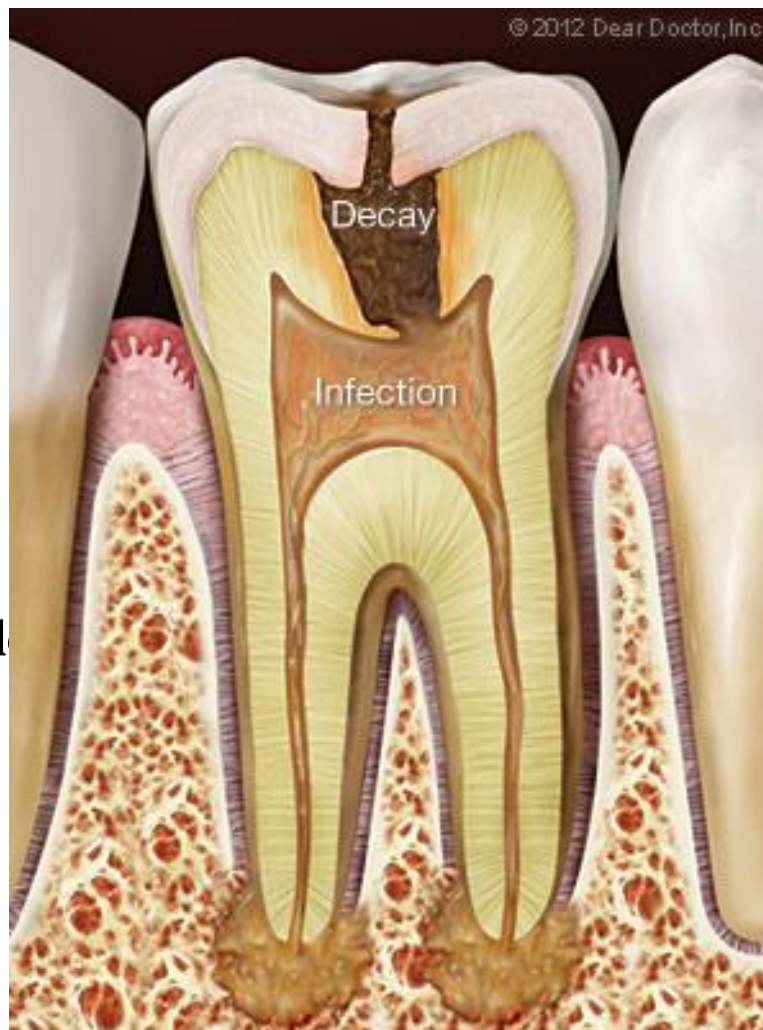**Asupra pulpei dentare acționează o varietate largă de agenți patogeni externi și interni. Aceștia vin în contact cu pulpa fie indirect, prin acțiunea lor asupra țesutului dur dentar, fie direct, acționând asupra pulpei.**



# Agenții patogeni sunt:

## 1. *agenți exogeni*

- **Biotici** - microbi
  - virusuri
  - ciuperci
- **Chimici** - acizi
  - baze
  - metale grele
- **Fizici** - traumatici
  - termici



*eni*

metabolice

m

endogene

Pulpa dentară supusă acțiunii unuia dintre agenții menționați răspunde inițial printr-o vaso- constricție reflexă și pasageră, urmată de o hiperemie în teritoriul arteriolocapilar, produsă prin inhibiția vasoconstrictorilor și excitarea vasodilatatorilor. Consecința hiperemiei este creșterea metabolismului tisular local.

Dacă agresiunea este redusă ca intensitate și acționează un timp scurt, după dispariția agresiunii, evoluția este spre normalizarea circulației în teritoriul arteriolocapilar, deci hiperemia are un caracter reversibil.

Dacă agresiunea depășește în intensitate limitele fiziologicului sau acționează un timp îndelungat, se produce la nivelul microcirculației, după hiperemie, o stază venoasă. Staza venoasă are drept consecință, pe de o parte, creșterea presiunii hidrostatice, iar, pe de altă parte, un deficit de aport cu sânge oxigenat, care va determina creșterea permeabilității vasculare cu exsudare și infiltrare celulară în faze succesive.

# Hiperemia pulpară

Este faza incipientă a oricărei pulpite. Modificările sunt strict vasculare în teritoriul arteriolocapilar, cu vasodilatație activă. Aceste modificări vasculare pot avea un caracter localizat sau un caracter generalizat, evoluând spre o pulpită seroasă.

Consecința locală a hiperemiei este accentuarea proceselor metabolice, cu acumularea unor produși de metabolism. Acești produși împreună cu enzimele depolimerizante determină disocierea substanței fundamentale, depolimerizarea mucopolizaharidelor și a moleculelor de colagen, urmate de eliberarea moleculelor de apă, ceea ce duce la scăderea vîscozității pulpei.

În teritoriul microcirculației se produce vasodilatație arteriolară și capilară. Odontoblaștii și fibroblaștii prezintă modificări de formă, volum. Microscopia electronică evidențiază sporirea organitelor celulare, în special ribozomi, mitocondrii, lizozomi, semn al unui proces metabolic intens.

# Clasificarea după OMS

K 04.0 Pulpita

K 04.00 Incipientă (hiperemie)

K 04.01 Acută

K 04.02 Purulentă (abces pulpar)

K 04.03 Cronică

K 04.04 Cronică ulceroasă

K 04.05 Cronică hiperplastică (polipoasă)

K 04.08 Alte tipuri de pulpite apreciate

K 04.09 Pulpită neapreciată

K 04.1 Necroza pulpei. Gangrena pulpei

K 04.2 Degenerescenta pulpară. Denticulii și petrificarea pulpei

K 04.3 Formarea incorectă a țesuturilor dure în pulpă

Dentina secundară sau iregulată.

Manifestările clinice ale pulpitei sunt destul de variate și depind de forma ei.

# Clasificarea IMSM «I.Semașco»

## 1. Pulpita acută

- De focar
- Difuză

## 2. Pulpita cronică

- Fibroasă
- Gangrenoasă
- Hipertrofică
- Acutizare a pulpitei cronice

## 3. Stări după depulpare parțială sau totală



# Clasificare după M.Gafar, A.Iliescu

## *1. Pulpite acute*

### a) Seroase:

- cu leziuni limitate : pulpite acute seroase parțiale sau coronare;
- cu leziuni întinse: pulpite acute seroase totale sau corono-radiculare;

### b) Purulente:

- cu focare limitate: pulpite acute purulente parțiale sau coronare;
- cu focare întinse: pulpite acute purulente totale sau corono-radiculare;

## 2. *Pulpite cronice*

a) Inchise (fără comunicare cu exteriorul);

- pulpita cronică închisă propriu-zisă;

- pulpita cronică hiperplazică sau granulomul intern Palazzi.

b) Deschise (comunicare cu exteriorul):

- ulceroase;

- granulomatoase (polipoase).

# Pulpita acută seroasă parțială (coronară)

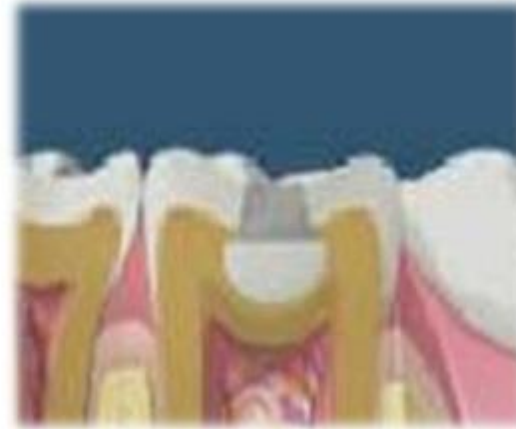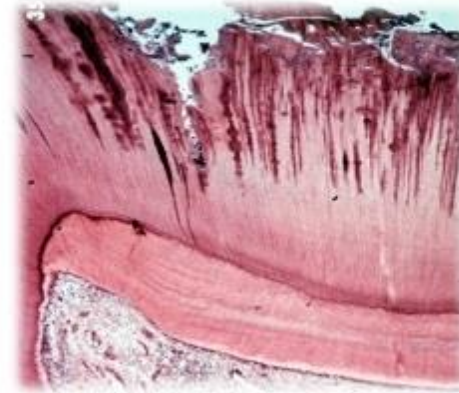
Incetinirea circulației, provocată de vasodilatație, determină o creștere a permeabilității capilare . Prin acumularea de lichid în țesutul conjunctiv, se produc consecințe negative

Are loc încetinirea percepția impulsurilor

## Pulpitis Reversible

*Diagnostic pozitiv:*

- durere vie, spontană
- caracterul localizat
- teste de vitalitate pozitive
- existența unui proces inflamator în camera pulpare și în planșeului cavității.



ea denaturează proteinele dentane.

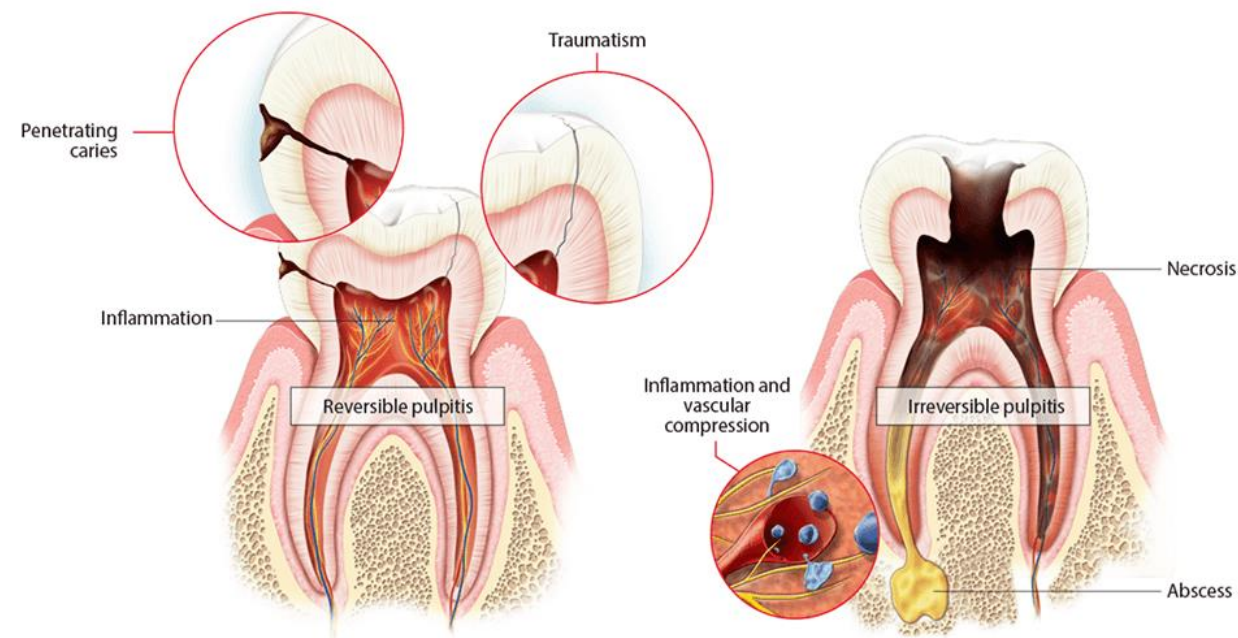
în câteva ore;

# Pulpita acută seroasă totală (corono-radiculară)

Fenomenele inflamatorii provocate de agentul patogen cuprind și pulpa radiculară, fiind însă mult mai intense în pulpa coronară. Se observă vasodilatație, pereții vasculari permeabili, degenerescențe celulare îndeosebi a odontoblaștilor. Vîscozitate pulpară redusă, fibrele nervoase se demielinizează (excitabilitate crescută).

## *Diagnostic pozitiv :*

Se stabilește pe caracterul continuu de mare intensitate a durerii, sensibilitatea la percuția în ax, hipersensibilitatea la testele de vitalitate termice.



# Pulpita acută purulentă parțială (coronară)

Procesul inflamator supurativ se desfășoară într-un teritoriu limitat al pulpei ce nu depășește partea coronară a țesutului pulpar și interesează toate elementele structurale.

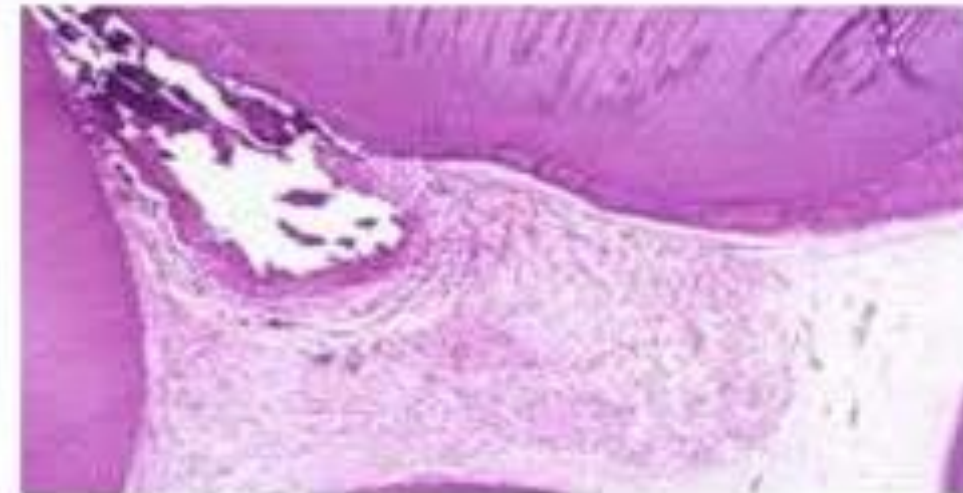Celulele pulpare situate în centrul focarului inflamator suportă un proces de dezagregare cu necroză celulară, în timp ce celulele situate la distanță nu prezintă lezionale.

În teritoriul în care se dezvoltă inflamația supurată, dispare orice structură de țesut pulpar, fiind înlocuit de către exsudatul purulent. Fibrele de colagen sunt distruse. Fibrele nervoase sunt fragmentate și dispar total.

## *Diagnostic pozitiv :*

- caracterul pulsativ al durerii, posibilitatea de localizare ;
- exacerbară la cald, diminuarea la rece;
- prezența picăturii de puroi la deschiderea camerei pulpare, urmată de exacerbară și apoi reducerea durerii;
- probele de vitalitate la rece și electrice dau răspunsuri pozitive la intensități mai mari decât cele obișnuite;

## ACUTE PULPITIS

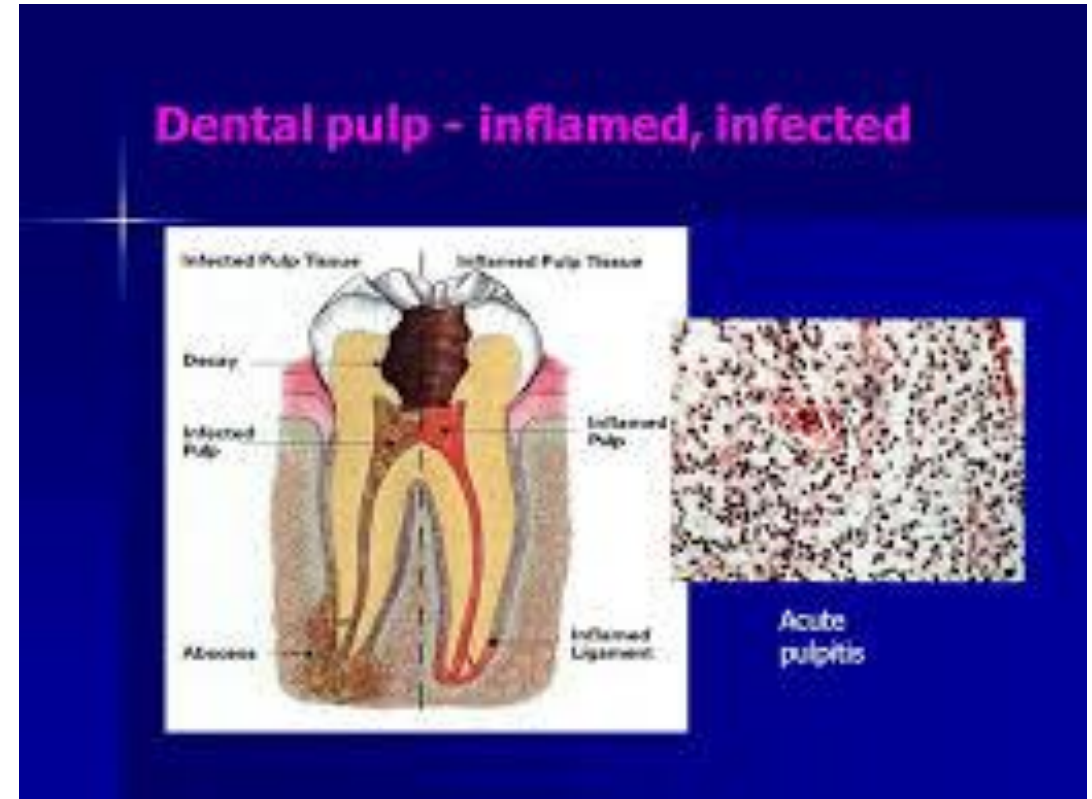


# Pulpita acută purulentă totală (coronoradiculară)

Apar focare de supurație în pulpa radiculară. Confluarea focarelor coronare și radiculare dă aspectul de flegmon pulpar. Procesul supurativ este însoțit, la periferie, de fenomene de reacție cogenitivă și chiar exsudativă, care cuprinde spațiul periapical. În aceste condiții orice presiune exercitată pe dinte va provoca durere, percuția în ax dă răspunsuri pozitive.

## *Diagnostic pozitiv:*

Caracterul pulsatil al durerii, calmarea temporară prin lichide reci, testele de vitalitate reduse, sensibilitatea la percuție în ax. Apariția picăturii de puroi.



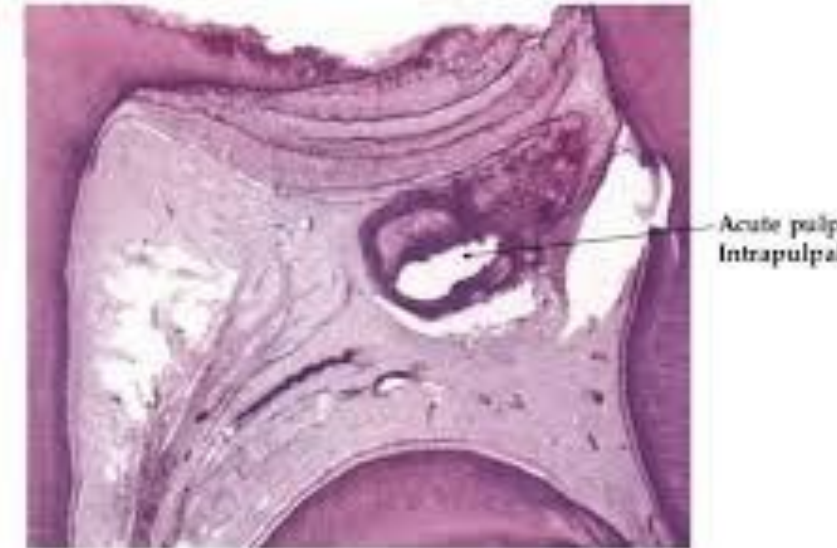

# Pulpită cronică închisă propriu-zisă (fibroasă)

Îmbătrânirea prematură a pulpei, cu atrofierea ei fibroscleroasă și reticulară. Modificări proliferativ celulare cu formarea țesutului de granulație, maturizarea lui și constituirea unei scleroze colagene cu atrofia pulpei dentare.

## *Diagnostic pozitiv:*

Scăderea considerabilă a vitalității la diverse teste de vitalitate, la dinți cu procese carioase profunde, sau cu opturații care nu interesează camera pulpară.

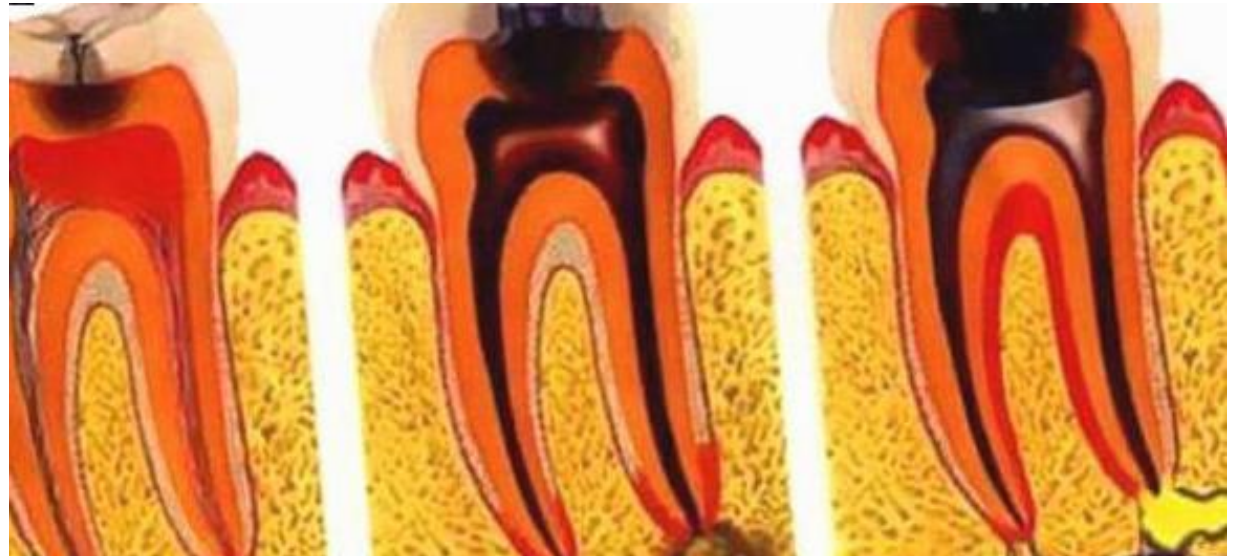


# Pulpita cronică gangrenoasă

Este un proces inflamator cronic, ce evoluează în condițiile unei cavități pulpare deschise. Deschiderea cavității pulpare permite drenarea exsudatului inflamator dar favorizează suprainfecția pulpei cu flora saprofită bucală ce întreține un proces inflamator cronic.

## *Diagnostic pozitiv:*

- Lipsa durerii;
- Existența cariei profunde cu deschiderea camerei pulpare;
- Sîngerare la înțeparea pulpei cu sonda și apariția sensibilității numai la înțeparea straturilor mai profunde;
- Răspunsuri pozitive la testele de vitalitate numai la intensități crescute ale excitantului;
- Răspuns negativ la percuția în ax a dintelui.





# Pulpita cronică hipertrofică

Este forma în care țesutul de granulație proliferat în cavitatea coronară, sub forma unui polip, vine în contact direct cu mediul bucal, fiind supus traumelor din cavitatea bucală.

*Diagnostic pozitiv:*

- carie profundă cu deschiderea camerei pulpare;
- formațiunea polipoasă în continuarea pulpei dentare, cu sîngerare și sensibilitate la înțepare în profunzime.

